Виола Фрайман

анатомические основы остеопатии

Детский центр остеопатии Ла-Хойя, Сан-Диего, Калифорния, США

Содержание

Механизм первичного дыхания 1
Введение в характеристику паттерна движений костей черепа . 3
Сгибание/разгибание. Внутренняя/наружная ротация 4
Внутренняя/наружная ротация височных костей 7
Сгибание/разгибание крестца 11
Внутрикостные поражения. I Торсия..... 15
Ротация наклонами 23
Вертикальные напряжения 26
Боковые напряжения 28
Компрессия сфенобазилярного симфиза 30
Воздействие на клиновидную кость 35
Техники воздействия на глазницу 37
Приподнимание лобной кости 43
Приподнимание теменной кости 44
Твердая мозговая оболочка..... 45
Техники воздействия на венозные синусы 50

Совмещение трех диафрагм в одну фазу 52

Компрессия IV желудочка 54

12 черепных нервов 53

Отверстия и каналы черепа 55
Поражения височной кости 63
Лечение поражений височной кости 65
Методы устранения дисфункции 66
височно-нижнечелюстного сустава

МЕХАНИЗМ ПЕРВИЧНОГО ДЫХАНИЯ

Сердце бьется в соответствии только с присущим ему ритмом, что позволяет крови циркулировать и поставлять кислород и основные питательные вещества каждой клетке тела. Далее кровь, несущая углекислый газ, возвращается в соответствии с тем же ритмом к сердцу и перекачивается в легкие, где из нее удаляется углекислый газ и происходит реоксигинация. Эта насыщенная кислородом кровь возвращается к сердцу, готовая к следующему «туру» по тканям.

Легкие расширяются и сокращаются в соответствии с присущим им ритмом, в 4 раза реже, чем частота сердцебиений. Расправляясь, они наполняются воздухом, богатым кислородом и этот кислород переносится в кровь. Забрав в обмен на него углекислый газ из крови, легкие сокращаются и выжимают воздух из себя в атмосферу, создавая необходимое пространство для следующего вдоха и оксигенации.

Оба этих характерных ритма чрезвычайно чувствительны к изменениям внешнего окружения или физиологическим потребностям внутри него. Например, если вы поднимаетесь на большую высоту, где воздух более разрежен и концентрация кислорода ниже, ваше дыхание участится, чтобы получить достаточно кислорода, и сердце начнет биться чаще, чтобы обеспечить адекватную поставку необходимого тканям кислорода. Если высота и внешняя среда остаются теми же, но вы создаете повышенную потребность организма в кислороде, как, например, это бывает при современных танцах, то ваше сердце начнет биться чаще, и дыхание участится в ответ на эти внутренние потребности.

С другой стороны, первичное дыхание — это ритм, присущий головному мозгу и центральной нервной системе, который остается неизменным. Это движение передается через жидкость (спинномозговую жидкость) и оболочки (дуральные мембраны) костям, образующим череп и лицевой скелет. Это ритмическое движение костей черепа было зарегистрировано у людей и у обезьян. Я пальпировал его на собаках и на утках, на колибри и даже на большом баклане, которого я нашел раненным на пляже. Ритм этого движения медленней, чем частота сердцебиения или дыханий, и у любого здорового человека он остается неизменным независимо от того, спит ли он или бежит марафонскую дистанцию. Эта физиологическая функция называется дыханием. потому-то она связана с газовым и электролитным обменом на клеточном уровне, известном как клеточное дыхание. Оно названо первичным, потому что оно лежит в основе и контролирует все прочие физиологические механизмы организма. Оно названо механизмом, потому что оно проявляется через сложные сочленения костей черепа.

Если черепу наносится травма, то это в большей или меньшей степени отразится на эффективности механизма первичного дыхания. Роды — это травмирующий акт, который претерпевает подавляющее большинство родив-щихся в западном мире. Проблемы неонатального и детского

возраста, такие

как рвота у новорожденных, трудности обучения в школе, прикуса зубов — это лишь немногие из наименее тяжелых последствий такой травмы. Более тяжелая родовая травма ведет к церебральному параличу и умственной отсталости.

Повреждения, полученные при занятии спортом, в том числе футболом и боксом как наиболее опасными видами спорта, могут иметь глубокие и длительные последствия, если вовремя не признать их серьезность. Автомобиль, вероятно, сегодня является самым травмоопасным средством, которым располагает человечество. При резких внезапных изменениях положения тела, которые происходят при лобовых столкновениях, ударах сбоку и сзади, в механизме первичного дыхания могут наступить разрушительные изменения, которые, если их не устранить, сохраняются на протяжении месяцев и даже лет.

Механизм первичного дыхания рассматривается как основной механизм жизни. Вы можете на какое-то время задержать дыхание, ваше сердце может даже остановиться на очень короткий период, но пока длится жизнь, механизм первичного дыхания никогда не перестанет действовать. Оно может быть искажено, уменьшено или ограничено, но никогда не прекращается, пока не кончилась жизнь.

Врачи остеопаты могут влиять на костный механизм, вступая во взаимодействие с присущими организму движениями через тонкое искусство диагностики и манипуляций. Достигнутые в результате этого изменения помогут центральной нервной системе функционировать наилучшим образом. Остеопатические воздействия на череп — это лишь часть общего остеопатического подхода к больному, который ориентирован как на организм пациента в целом, так и на. все его нужды, нарушения, дисфункции.

Введение в характеристику паттерна движений костей черепа.

Механика

Все паттерны движения костей черепа, описанные здесь, определяются, исходя из характеристики паттерна (СБС), т.е. механика описывает *соотношение* между клиновидной костью и затылочной.

Нужно помнить, что все компоненты черепно-крестцового механизма участвуют в этих паттернах, хотя мы, как правило, будем описывать только движение клиновидной кости, затылочной, височных костей и крестца.

Каждый паттерн описывается двумя путями. Первый основывается на осях и связанных с ними движениях. Это позволяет вам осмыслить данный паттерн и дает половину информации, необходимой для трехмерной визуализации. А вторую половину составляет описание того, что ощущают ваши руки, ощупывающие череп; большие указательные пальцы лежат на больших крыльях клиновидной кости, а четвертые или пятые пальцы — на наружной части затылочной кости. Опыт пальцами — это ключ к успешному получению второй половины информации, дополняющей ваши визуальные данные.

Пожалуйста, помните также о том, что в любом черепе нарушение нормального сгибания (разгибания) почти всегда является комплексным, т.е. здесь может присутствовать более одного паттерна. Они могут проявляться последовательно, когда один паттерн переходит в другой, или присутствовать как комбинированное комплексное движение. Каждый элемент или паттерн, составляющий такое комбинированное движение, может быть диагностирован благодаря вашему избирательно направленному вниманию, подобно тому, как мы расчленяем процесс движения позвоночника на три компонента.

Сгибание/разгибание. Внутренняя/наружная ротация.

Сгибание-разгибание клиновидной кости и затылочной.

Оси: две поперечные оси.

1) Через сфеносквамозные точки вращения клиновидной кости.
2) Непосредственно над отростками затылочной кости.

3) Кости ротируются в противоположных направлениях вокруг соот ветствующих осей.

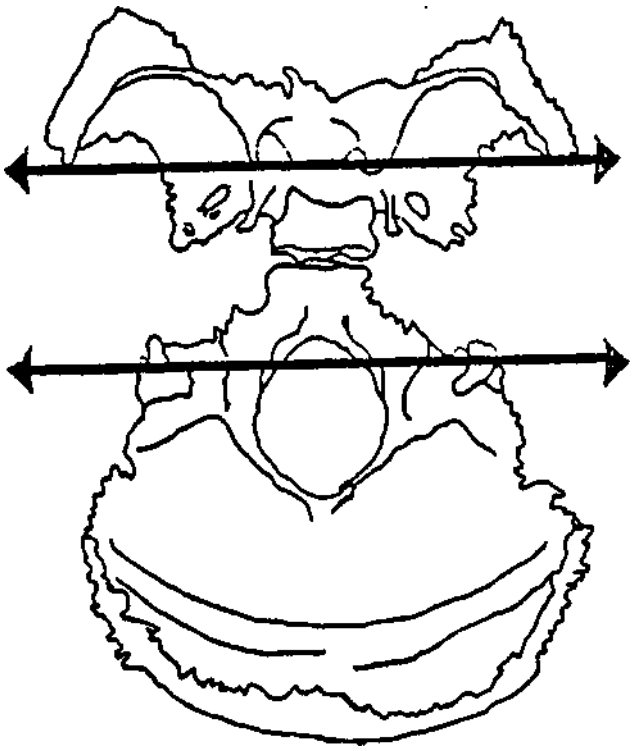

Рис.1. Две поперечные оси, вид сверху.

Движение и их обозначение: клиновидная и затылочная кости движутся в противоположных направлениях. Основания обеих костей поднимаются при *сгибании.* Основания обеих костей опускаются при *разгибании.* Обратите внимание на то, что наружные углы затылочной кости и большие крылья клиновидной (ваши пальпаторные ориентиры) перемещаются против оснований, образуя сфенобазилярный симфиз, т.к. они находятся на противоположных сторонах соответствующих осей.

Голова в положении сгибания: (Эрни) (наружная ротация)
Большое расстояние — между основными поверхностями.
Малое расстояние — между передней и задней поверхностью
Малое расстояние — сверху вниз
Глазницы — широкий диагональный диаметр
Глазные яблоки — вышестоящие
Небо — широкое и плоское

Голова в положении разгибания: (Берт) (внутренняя ротация)

Все обратно положению сгибания.

Пальпаторные ощущения: положите руки на свод черепа так, чтобы указательные пальцы находились на больших крыльях клиновидной кости, а мизинцы — на наружных углах затылочной кости. В положении *сгибания* все четыре ориентира будут перемещаться от вас книзу, а сфенобазилярный симфиз поднимается между вашими руками. В положении *разгибания* СБС опускается, а ваши руки перемещаются кверху (вверх, отдаляясь от стоп больного).

Обратите внимание на:

Движение больших крыльев и наружных углов.

Движение теменных костей по направлению к вашим ладоням.

Движение жевательных отростков, когда вы обхватываете затылок, положив большие пальцы на жевательные отростки.

Движение лобной кости.

Увеличьте сгибание наружную ротацию, при этом больной держит язык «на месте».

Увеличьте разгибание/внутреннюю ротацию в сочетании с длительным выдохом.

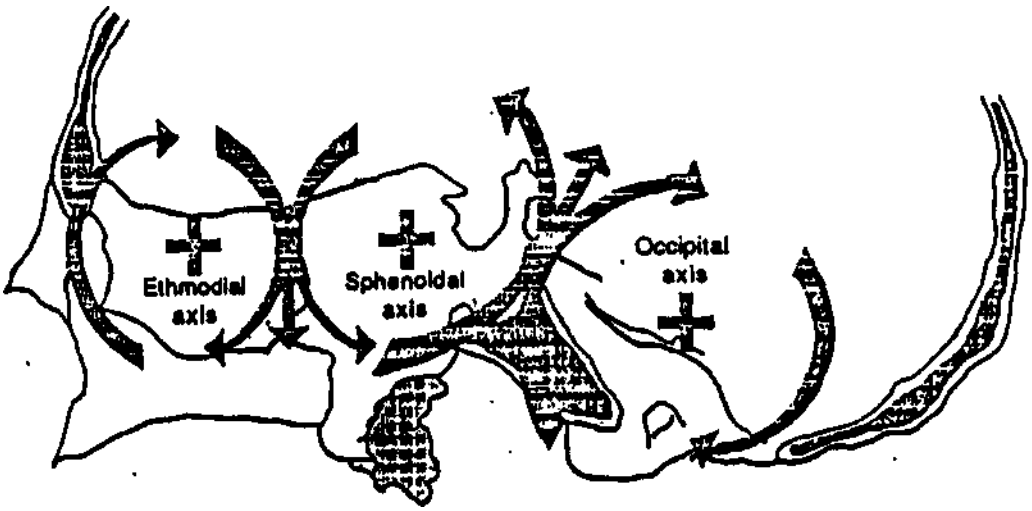

Рис.2. Сгибание в сфенобазилярном симфизе.
решетчатая и затылочные кости ротируются в одном и том же направлении, клиновидная — в противоположном.

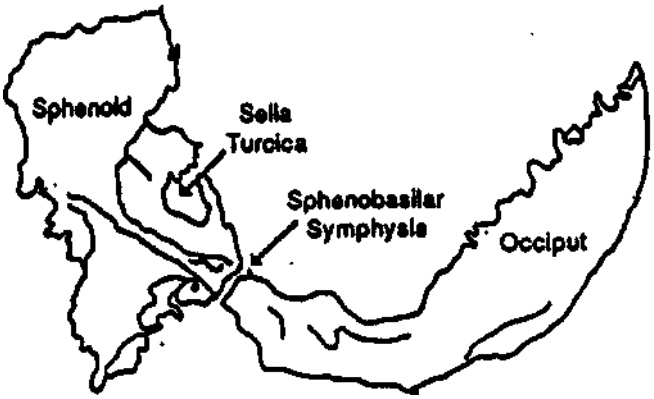

Рис.3. Разгибание.

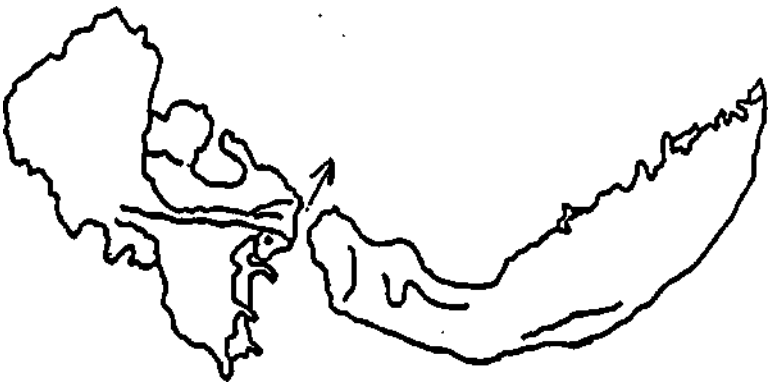

Рис.4. Сгибание.

Внутренняя-наружна я ротация височных костей

Оси: Вдоль каменистого гребня: оси 2-х височных костей сходятся спереди.

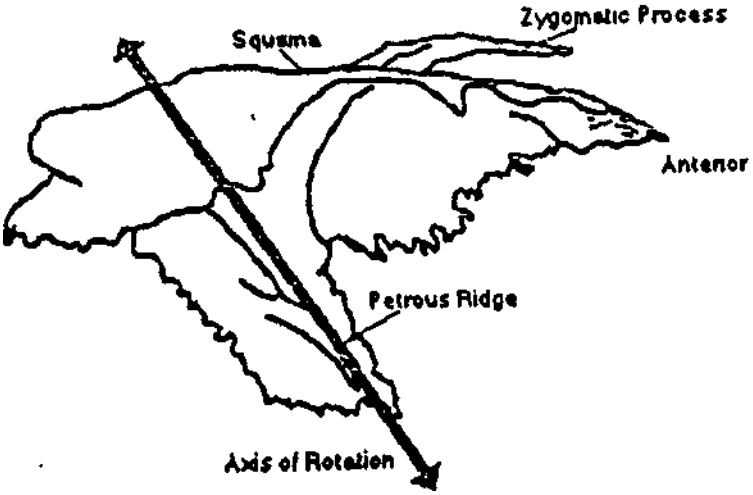

Рис.5. Вид левой височной кости сверху, показывающий ось ротации.

Движения и их обозначения: *при наружной ротации* (во время сгибания СБС) и не очные кости *ротируются кпереди,* чешуйки отдаляются друг от друга; жевательные отростки перемещаются сзади и внутри. При внутренней ротации то время разгибания СБС) происходит обратное.

Упражнение: поставьте руки перед собой ладонями к вам. Соедините кончики средних пальцев. Пускай они сходятся под небольшим углом. Ваши большие пальцы будут соответствовать чешуе височной кости, а мизинцы представлять жевательные отростки.

Если вы будете ротировать большие пальцы в направлении от себя по отношению к осям ваших средних пальцев, вы увидите, что они начнут расходиться к наружи по мере того, как расстояние между ними будет увеличиваться, а ваши пятые пальцы будут перемещаться сзади и внутри. Это отражает *наружную ротацию.* Поворачивая большие пальцы к себе, вы можете воспроизвести *внутреннюю ротацию.*

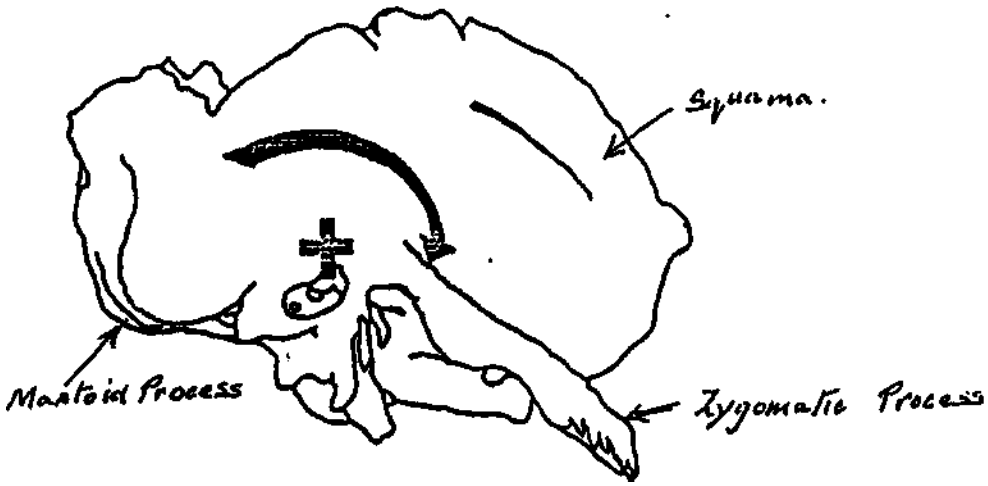

Рис.6. Правая височная кость при наружной ротации (вид снаружи)

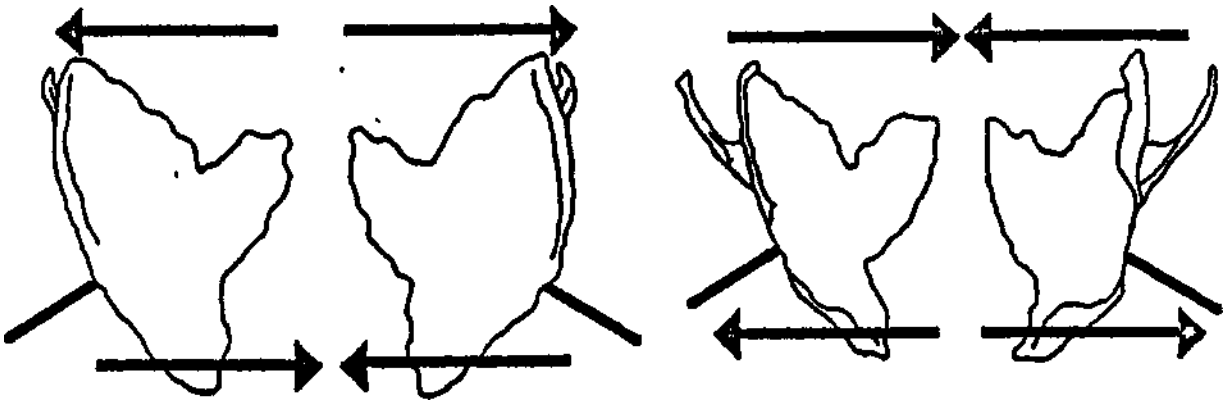

Рис.7. Височные кости (вид сверху) при наружной и внутренней ротации.

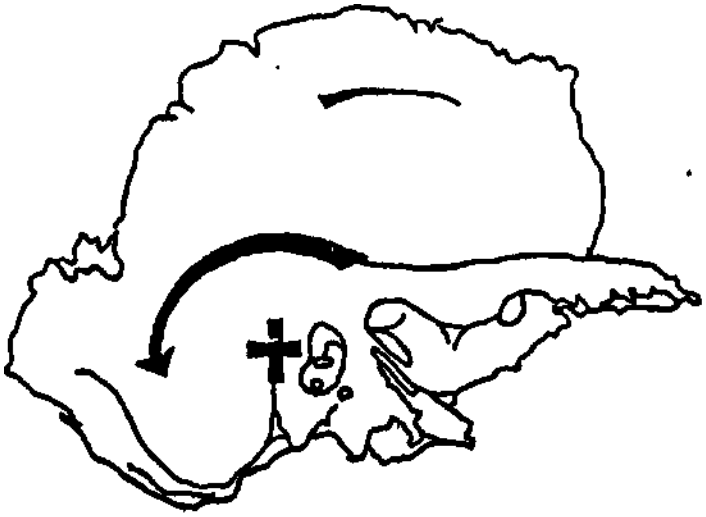

Рис.8. Правая височная кость при внутренней ротации (вид снаружи).

Фазы первичного черепного дыхания

С Б С	Кости по средней линии	Парные кости	Дыхательный
Поднимается	Сгибание	Наружная ротация	Вдох
Опускается	Разгибание	Внутренняя ротация	Выдох

Пальпаторные ощущения: По мере того, как ваши кисти перемещаются при *сгибании* книзу (к стопам больного), голова вдруг немного расширится в стороны и ваши руки отдаляются друг от друга благодаря действию механизма *наружной ротации* височных костей. И наоборот, при *разгибании* ваши кисти будут сближаться, а голова больного станет уже, так как височные кости *ротируются внутри.*

Череп расширяется в стороны при *наружной ротации* височных костей, а его размеры спереди назад слегка уменьшаются и, наоборот, сужение расстояния между боковыми поверхностями при *внутренней ротации* (во время разгибания) сопровождается некоторым увеличением передне-заднего и изменением вертикального диаметров черепа.

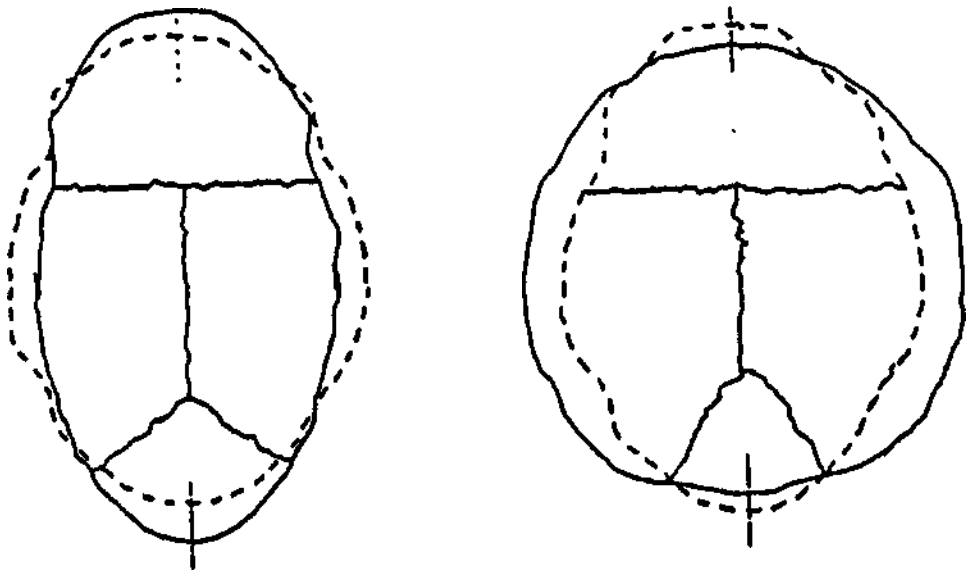

Рис.9.

Череп в положении крайнего разгибания

Череп в положении крайнего сгибания

Сгибание и разгибание крестца

Ось: поперечная, через S2

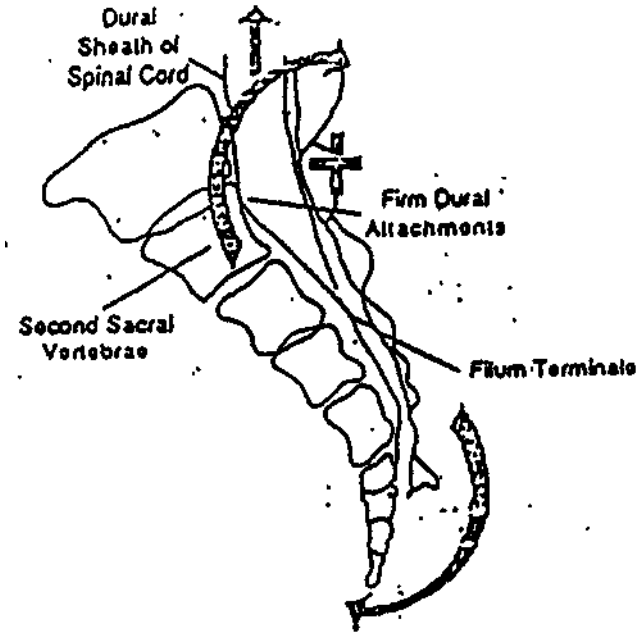

Рис. 10. Черспно-крестцовый механизм при сгибании.

Движения: На стадии сгибания основание крестца наклоняется сзади, копчик перемещается кпереди, и весь крестец, несколько подтягивается кверху под действием «тяги» твердой оболочки. При разгибании основание наклоняется кпереди -и слегка книзу, а копчик перемещается кзади.

Пальпаторные ощущения: Больной лежит на спине, сядьте у его таза с правой стороны лицом к голове пациента. Попросите его согнуть левую ногу в колене и слегка приподнять таз, чтобы вы могли подложить супинированную кисть под его крестец. После этого больной опускает таз на вашу ладонь и разгибает ногу. (Если вы левша, то садитесь слева и пальпируйте левой кистью).

Примечание: Кончики пальцев проводящего обследование лежат на границе пояснично-крестцового отдела позвоночника, а большой и пятый пальцы лежат по левую и правую сторону позвоночника подвздошно-крестцовых сочленениях.

Пальпируйте:

а) специфическое дыхательное движение по отношению к поперечной оси.

При сгибании основание крестца перемещается книзу - кверху (нажимает на подушечки пальцев).
При разгибании основание крестца перемешается кпереди и книзу

б) Движение вокруг передне - задней оси наклоняет основание крестцовой кости книзу на одной стороне и кверху на другой.

в) Движение вокруг вертикальной оси поворачивает одну сторону кпереди, а вторую кзади.

г) Компоненты подвздошно-крестцового сочленения расходятся или прижимаются друг к другу.

д) Попытайтесь подтянуть крестец книзу по направлению к стопам.

е) Попытайтесь выявить зоны ограничений вокруг крестца.

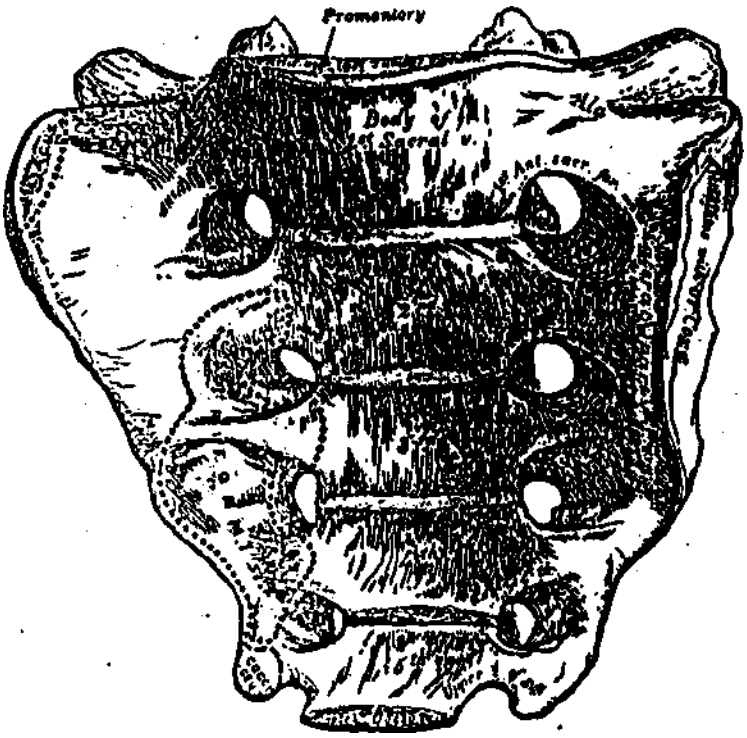

Рис.88. Крестец, тазовая поверхность.

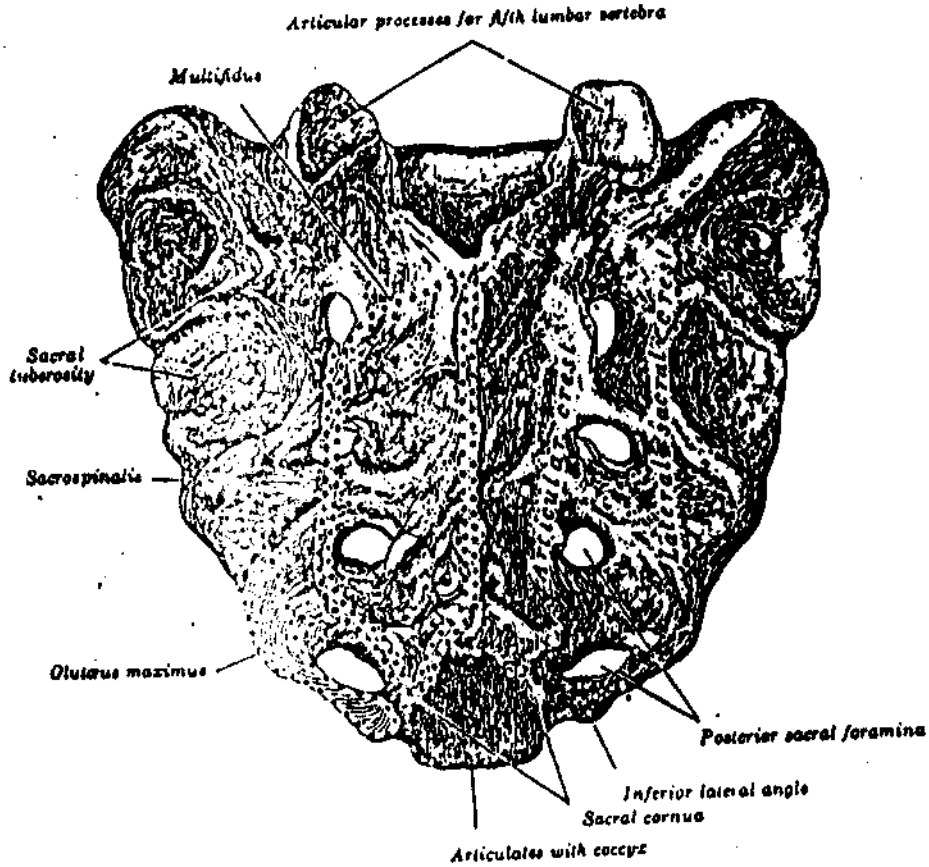

Рис.89. Крестец, вид сзади.

Рис.90. Латеральная поверхность крестца и копчика.

при рождении

в возрасте 25 лет

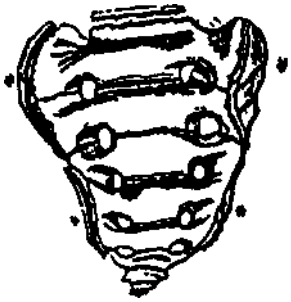

Рис.101. (х) Дополнительные центры зоны для для реберных элементов

Рис.103, (х) Две ростковые каждой наружной

в 4 1/2 года Рис.102.

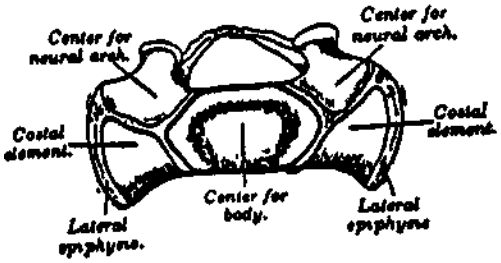

поверхности

Рис.104. Основание молодого крестца Рис 101-104.

Внутрикостные поражения

Крестец — затылок

Во время патологических родов, во время затяжных тяжелых родов при диспропорции между размерами головки плода и таза матери, или, если шейка матки раскрывается слишком медленно, задерживая опускание данной части, новорожденный сжимается от макушки (если голова несколько разогнута) или затылка (если голова сильно согнута) до крестца. Компрессия черепного механизма происходит при прохождении головки по неподатливым родовым путям, когда постоянные сокращения матки изгоняют плод. В то же время тазовый механизм претерпевает компрессию в его крестцовом и пояснично-крестцовом отделах под действием выталкивающих сокращений матки, так как он не может достаточно быстро продвинуться в ответ на выталкивающие силы/

Поясничный отдел позвоночника может прореагировать на эти силы наклоном в сторону. Если ситуация продолжает усугубляться, то поясничный отдел позвоночника плода изгибается вокруг мыса материнского крестца, и это искривление может спонтанно не выправиться после рождения ребенка.

В более старшем возрасте компрессия в крестцовом и пояснично-крестцовом отделах может возникнуть, когда ребенок учится ходить: его ножки устают и он падает на ягодицы, или когда ребенок съезжает на ногах с горки и приземляется на ягодицы, а также от падений с лестницы, во время обучения катанию на коньках, при езде на лошади, если ребенок подпрыгивает несинхронно ее бегу.

Эти три фактора:

1) компрессия черепа — особенно через затылок,

2) компрессия крестца,

3) наклон в поясничном отделе позвоночника в сторону могут
заложить основу для так называемого идиопатического сколиоза.

Профилактика этой деформации начинается в период младенчества или в раннем детском возрасте.
Диагностика и лечение осуществляются одновременно. . Крестец.

Положение больного лежа на спине. Врач садится у таза больного лицом к его голове. Если врач правша, он садится справа от пациента, если вы левша, пожалуйста, в последующих инструкциях читайте вместо «левое» — «правое» и наоборот.

Положите правую кисть между ног больного и подсуньте ее под крестец, так чтобы основание крестца лежало на подушечках ваших пальцев (в раннем детском возрасте весь крестец можно обхватить двумя пальцами).

Почувствуйте характерные дыхательные движения вокруг поперечной оси при сгибании и разгибании.

Движение вокруг всех других осей ощущается, если оно происходит постоянно или с перерывами. Нет никакой необходимости в оценке пассивных движений. Эластичность или подвижность в суставах пояснично-крестцового отдела позвоночника проверяется при тяге за крестец вниз по направлению к стопам больного. Это единственный пассивный тест, выполняемый врачем. Если эта эластичность отсутствует или тест затруднен, то это указывает на компрессию в пояснично-крестцовом отделе.

Обратите внимание на структуру тканей крестца, его компактность или «тяжесть».Для компримированного крестца характерно отчетливое отсутствие эластичности или гибкости, т.е.. имеется ощущение монолитности, тяжести. Воздействие на такой крестец для устранения компрессии может быть прямым и непрямым.

а) При прямом воздействии декомпрессия в области пояснично-крестцового сочленения производится раздельным действием обеих кистей. То же самое воздействие оказывается на область S1 — S2 и затем S2 — S3.

б) При непрямом воздействии врач держит кончики пальцев одной руки на первом крестцовом позвонке, а другую руку кладет на поперечные отростки пятого поясничного позвонка — удобнее всего делать это большим и каким-либо из остальных пальцев. Осторожно сближайте обе кисти, пока не возникнет ощущения «набухания» и разъединения между ними. Обратите внимание на свободу движений, появившихся после этого маневра.

Проделайте то же самое в области S1 — S2 и после появления движения здесь, воздействуйте на зону S2 — S3.

Целесообразно проверить движение во всех крестцовых сочленениях, но мой опыт свидетельствует о том, что после декомпенсации в области S2 — S3, движение во всех остальных суставах обычно становится свободным.

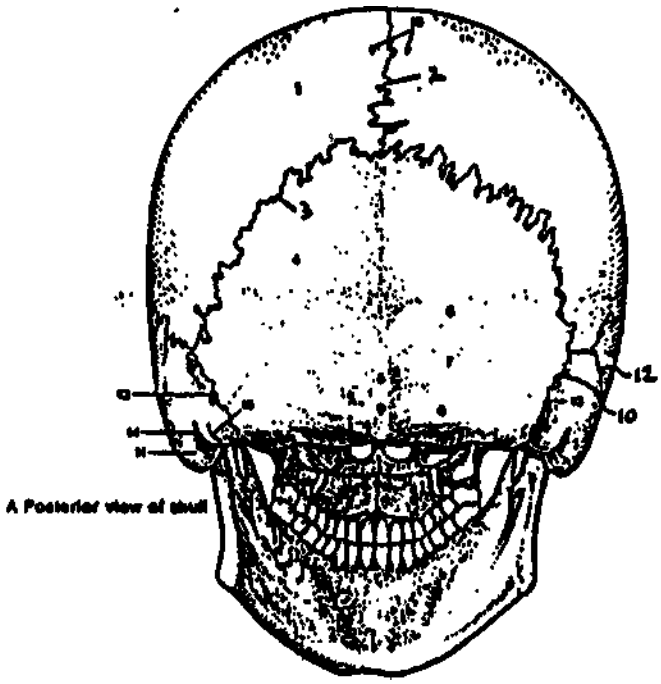

Теменные кости Сагиттальный шов Лямбдовидный шов Затылочная кость Наружная затылочная возвышенность Наивысшая затылочная линия Верхняя затылочная линия Нижняя затылочная линия Наружная затылочная выпуклость Затылочно-сосцевидный шов Сосцевидный отросток Петросквомозный шов Сосцевидное отверстие Сосцевидная вырезка Углубление для затылочной артерии Теменное отверстие

Вид черепа сверху.

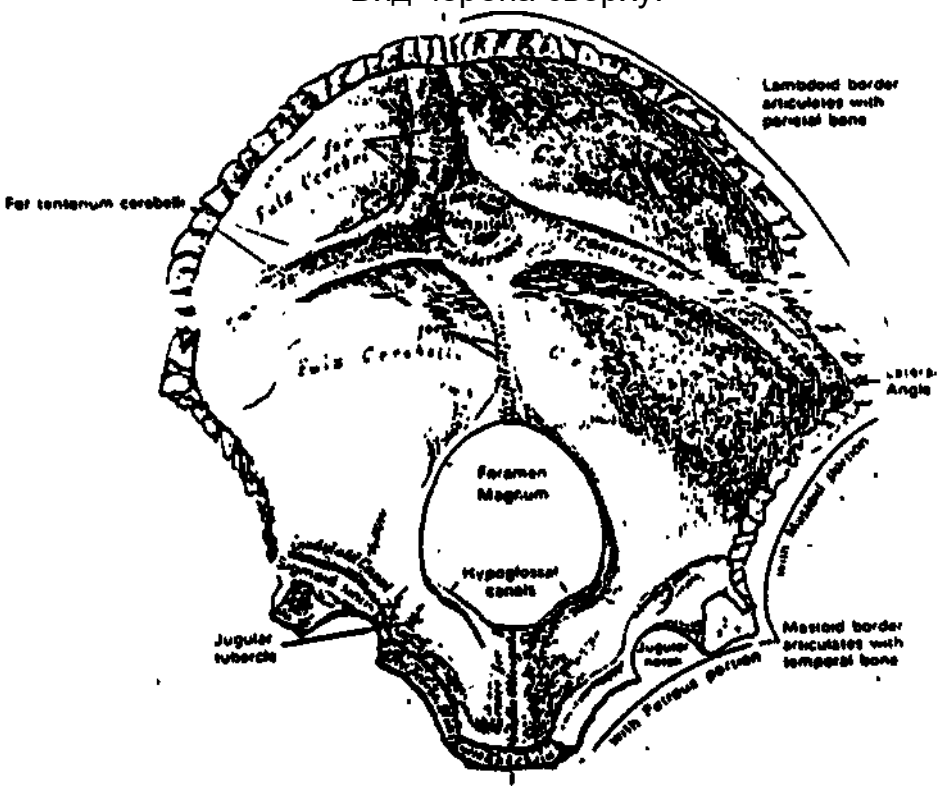

Затылочная кость. Внутренняя поверхность, если смотреть сверху,

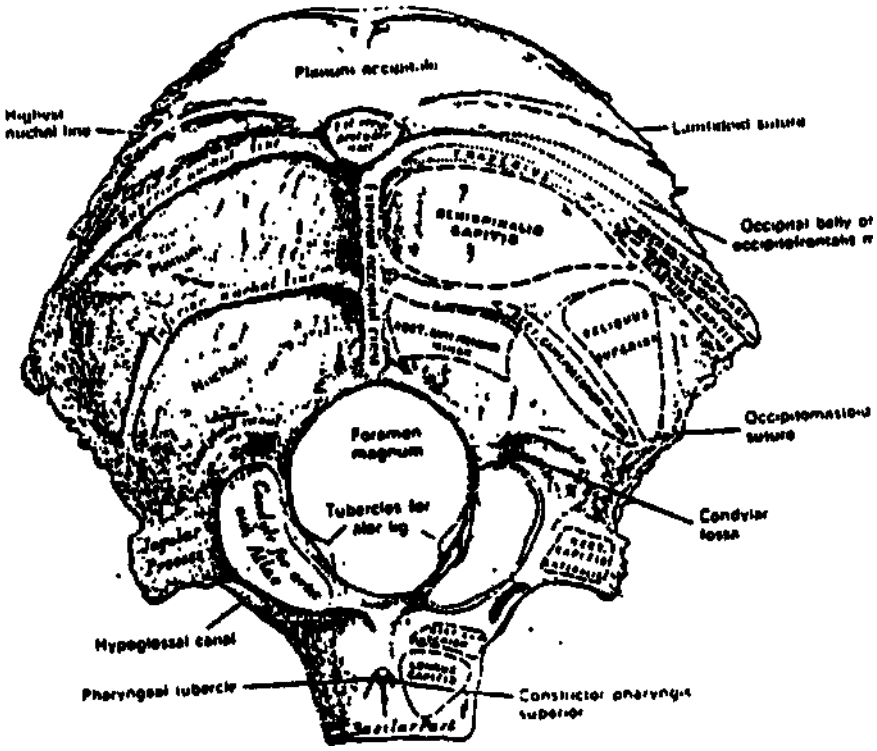

Затылочная кость. Наружная поверхность, если смотреть снизу.

Вид черепа сзади.

Затылок во время родов.
Затылок – развитие, прикладная анатомия, физиологическое движение, диагностика
Механизм КОЛ. Опасность увеличивающегося разгибания головы и шеи.
Базимерная часть затылочной кости, мыщелковые части. Рвота.
Нервный ребенок запрокидывает голову.
Верхняя часть чешуя.
Повышенный мышечный тонус.
Межтеменная часть.
Прохождение XII нерва Вялость — не держит голову.
Югулярное отверстие.
Затруднено сосание-глотание. Высовывает язык.

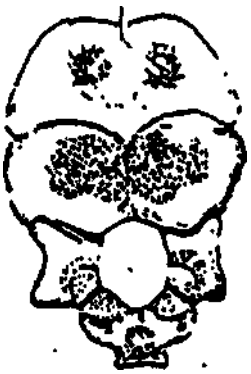

Затылочная кость при рождении.

Она состоит из четырех частей: базилярной, двух мыщелковых и чешуи, куда входят верхняя и межтеменная части. Центры окостенения показаны точками. Межтеменная часть затылочной кости представлена оболочкой, остальные — хрящевой тканью.

Б. Затылочная кость представлена четырьмя частями, примерно до 6-летнего возраста. Ребенка укладывают на спину, врач садится у головного конца стола. Обхватите затылок ладонью правой кисти и проведите указательным и средним пальцами вдоль затылочной кости по направлению к большому затылочному отверстию. Надзатылочные мышцы должны иметь нормальный тонус, но не должны сопротивляться небольшому сгибанию в сочленении между черепом и первым шейным позвонком. Если эти мышцы слишком напряжены, ригидны или чувствительны, и ребенок пытается переразогнуть голову по отношению к шее, это свидетельствует о вероятности компрессии мыщелковых частей с одной или обеих сторон.

а) Чтобы стабилизировать голову, положите средние пальцы левой кисти на лоб ребенка в области метопического шва. Оцените эластичность мыщелковых частей, осторожно оттягивая кзади затылок лежащей под ним рукой. При наличии сопротивления осуществите осторожную прямую декомпрессию, устраняющую препятствие этому движению, и продолжайте декомпрессию до тех пор, пока на смену компрессии не придет свободная подвижность. В это время слегка растягивайте серповидную структуру посредством тяги за область метопического шва кверху.

б) Если травма, перенесенная ребенком, была очень тяжелой, ригидность затылка может быть таковой, что потребуется приложить технику образного разделения к нижней части затылочно-сосцевидного шва на пораженной стороне, чтобы сначала освободить мыщелковую часть затылочной кости от каменистой части височной кости. Затем осуществляется манипуляция, указанная в (а).

в) У более старших детей обследуйте каждую сторону отдельно. Вторым пальцем правой кисти (при декомпрессии правого мыщелка) перемещайте правую мыщелковую часть кзади и кнаружи, а подушечками пальцев другой кисти старайтесь сместить правую часть чешуи кзади и кверху. Осуществляя этот прием, представьте себе затылок в виде блюдцеобразной структуры, которою вы поворачиваете вокруг центральной оси.

г) За высвобождением мыщелковых частей следует восстановление взаимо отношений между затылочной костью и первым шейным позвонком. Положите средние пальцы обеих кистей по обе стороны от средней линии затылка на большое отверстие. Поставьте указательные пальцы на дугу атланта. Большие пальцы должны находиться на сосцевидных отростках височных костей. Осторожно раздвигайте кости, лежащие под указательными и средними пальцами обеих кистей, одновременно, а чешуйчатую часть затылочной кости, лежащую в ваших ладонях, осторожно перемещайте кзади и кверху. Тем временем большие пальцы следуют за височными костями, ротирующимися внутрь, по мере того, как затылочная кость высвобождает первый шейный позвонок.

Торсия Ось: Переднезадняя ось проходит от Opisthion к Nasion.

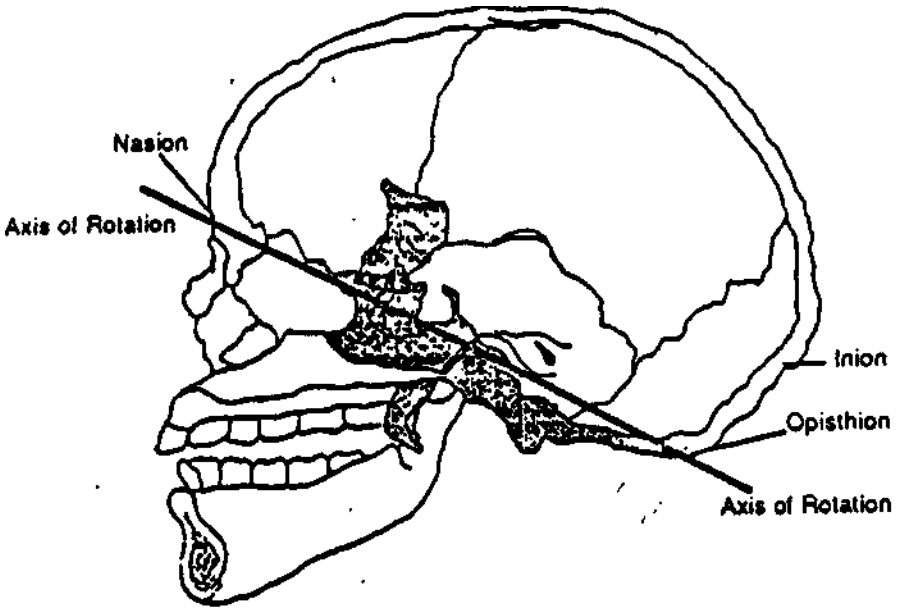

Рис.11. Серединный срез черепа, показывающий передне-заднюю ось.

Торсия: Физиологическая адаптация к травме одного квадранта головы при ударах сверху или снизу по переднему квадранту, например,

а) по лбу,

б) по щеке,

ударах сверху или снизу по заднему квадранту, например,

а) по темени,

б) по затылку.

Движение: клиновидная и затылочная кости ротируются по отношению к передне-задней оси в противоположных направлениях. Височные кости двигаются вместе с затылочной как единый функциональный комплекс, так что если затылочная кость лежит низко, то височная ротирована кнаружи и кончик сосцевидного отростка занимает, задне-внутреннее положение. При высоком стоянии затылочной кости височная кость ротирована внутрь.

Ориентир: по более высоколежащему большому крылу.

Схема левосторонней торсии

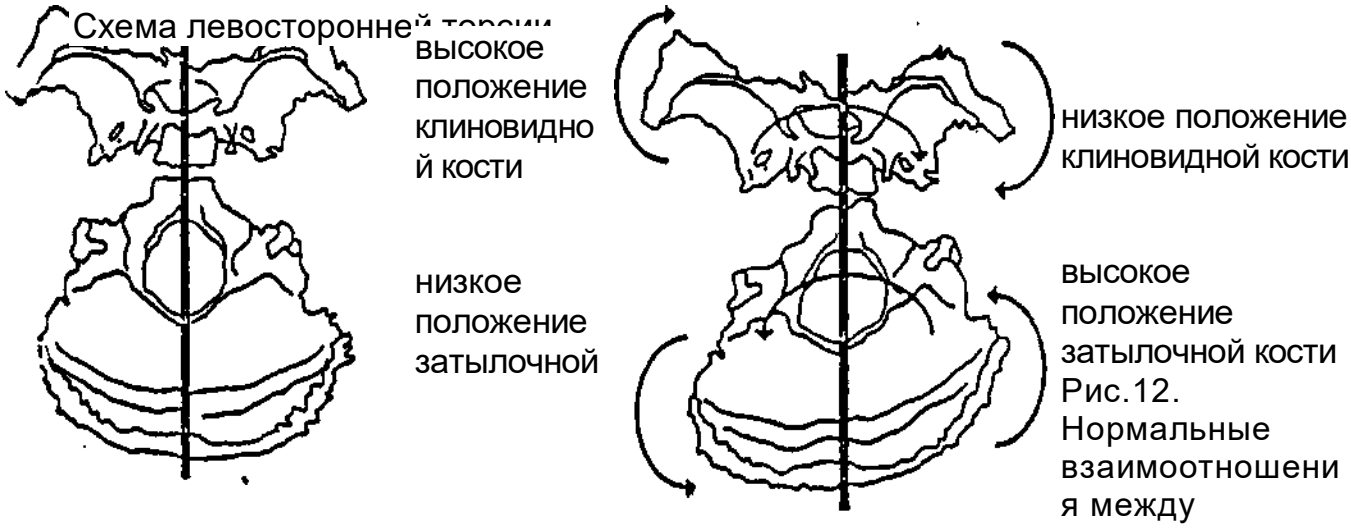

Рис.12. Нормальные взаимоотношения между клиновидной и затылочной костями с их соотношением при левосторонней торсии.

Височные кости: височные кости следуют за затылочной. Височная кость, опускающаяся *книзу* вместе с опускающейся стороной затылочной кости, выстоит или несколько *ротируется кнаружи* (левая височная — при лево сторонней торсии).

Пальпаторные ощущения: одна кисть врача, лежащая на своде черепа, как бы поворачивается кзади или в направлении к врачу (например, левая кисть при левосторонней торсии), указательный палец перемещается кверху, а мизинец — книзу; вторая кисть при этом ротируется кпереди или в направлении от врача (указательный палец опускается, а мизинец поднимается).

Это напоминает такую ситуацию, словно мы держим в руках концы карандаша и поворачиваем руки, как будто бы крутим два руля, в противоположных направлениях. (Примечание: карандаш не представляет ось движения самих костей!).

Ротация с наклонами.

Оси "наклонов: Существует две вертикальных оси — одна проходит через большое-затылочное отверстие, а вторая через тело клиновидной кости.

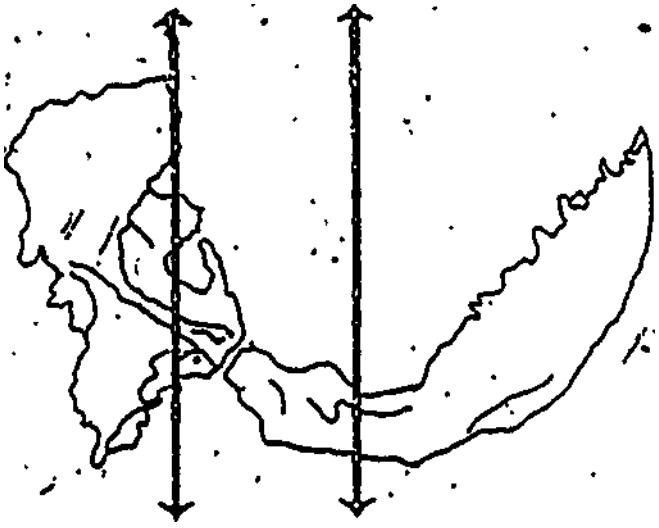

Рис.13. Две вертикальных оси ротации с наклонами.

Ось ротации: передне-задняя ось от Opisthion к переносице.

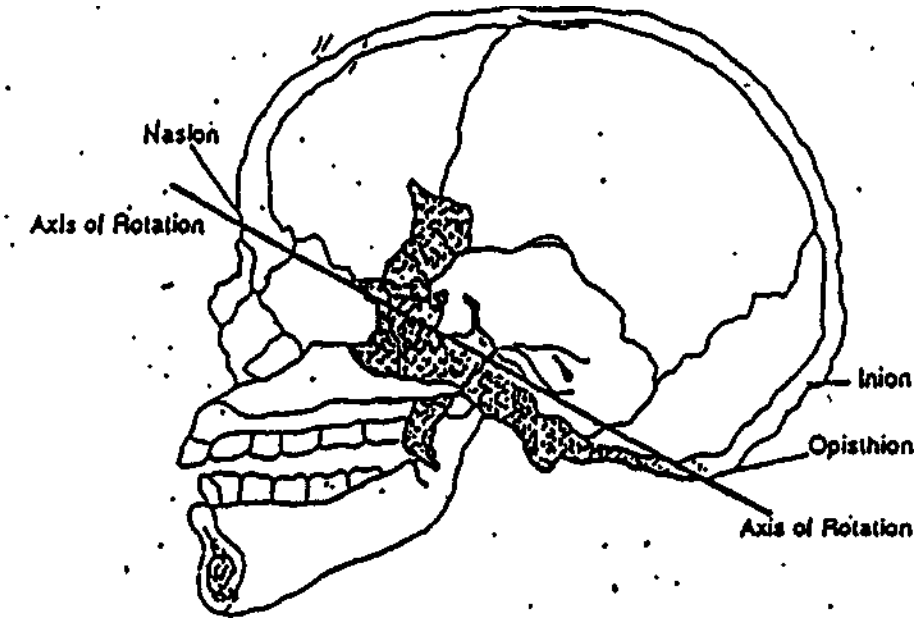

Рис.14. Средний срез черепа, показывающий передне-заднюю ось.

Наклоны: ротация в противоположных направлениях, Если смотреть сверху, кости при этом наклоняются, по отношению друг к другу.



Рис.15. Левосторонняя ротация с наклоном, если смотреть сверху.

Нотационные движения: как клиновидная, так и затылочная кости ротируются в одном и том же направлении (весь комплекс опускается вниз на одной стороне). Опускание *вниз* происходит на стороне *выпуклости* наклона.

Рис. 16. Вид сзади поражения, связанного с левосторонней ротацией с наклоном.

Как называть: это поражение называют по ротации (сторона выпуклости), т.е. по той стороне, которая опускается.

Ротация с наклоном: физиологический ответ на действующую сбоку силу на уровне сфено-базилярного симфиза, вызывающую боковой наклон в области СБС с выпуклостью, направленной в противоположную сторону (например, сила действует справа, выпуклость «смотрит» влево). Движение клиновидной и затылочной костей происходит в противоположных направлениях вокруг параллельных вертикальных осей. На стороне выпуклости как клиновидная, так и затылочная кость поворачиваются книзу по отношению к передне-задней оси в одном и том же направлении. Это может быть связано с клиновидно-чешуйчатой компрессией на стороне вогнутости.

Височные кости: височные кости следуют за затылочной. Височная кость на той стороне, где затылочная кость занимает низкое положение, выстоит вследствие относительной наружной ротации, т.е. при *левосторонней* ротации с наклоном *левая* височная кость слегка ротирована кнаружи.

Пальпаторные ощущения: Боковые наклоны ощущают кистомы, лежащие на своде черепа, когда язык прижат сбоку к верхним коренным зубам, например, если язык прижат к правым молярам, происходит ротация с наклоном вправо. Вы почувствуете сближение пальцев левой кисти и расхождение (увеличение расстояния от указательного до пятого пальца) правой кисти на стороне выпуклости, т.е. на правой стороне.

Ротация проявляется в опускании всей кисти, на которой пальцы «отдалились» друг от друга и в перемещении кверху второй кисти, пальцы которой сблизились.

При ротации с наклоном влево пальцы левой кисти расходятся, и она опускается книзу, в ее ладони находится ротированная кнаружи височная кость, создается такое ощущение, что в левой кисти «головы гораздо больше».

Вертикальные напряжения. Оси: две поперечные оси при сгибании/разгибании

1) через клиновидно-чешуйчатые точки вращения клиновидной кости;

2) непосредственно над шейными отростками затылочной кости.

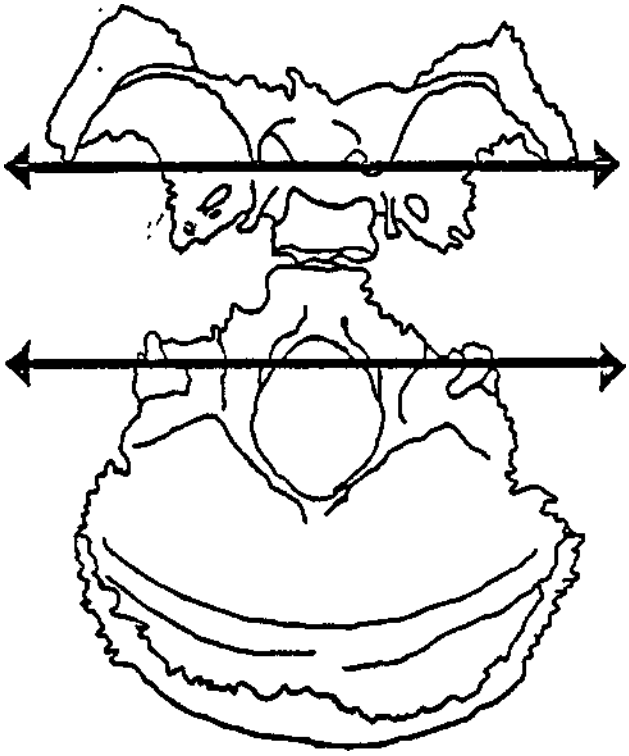

Рис. 17. Параллельные поперечные оси затылочной и клиновидной костей.

Верхние вертикальные напряжения: это травмирующее средство удара по макушке позади плоскости СБС или снизу через рот спереди от плоскости СБС. Клиновидная и затылочная кости ротируются *в одном и том же направлении* по отношению к параллельным поперечным осям, перемещая основание клиновидной кости кверху по отношению к основанию затылочной кости.

Нижние вертикальные напряжения: это травмирующее следствие удара по макушке спереди от плоскости СБС или снизу через пятки или нижнюю челюсть кзади от плоскости СБС. Клиновидная и затылочная кости ротируются *а одном и том же направлены* по отношению к параллельным поперечным осям, перемещая основание клиновидной кости вниз относительно основания затылочной кости.

Движение: ротация обеих костей в одинаковом направлении в результате действия срезывающей силы в СБС. Одна кость находится в положении сгибания, а другая — разгибания.

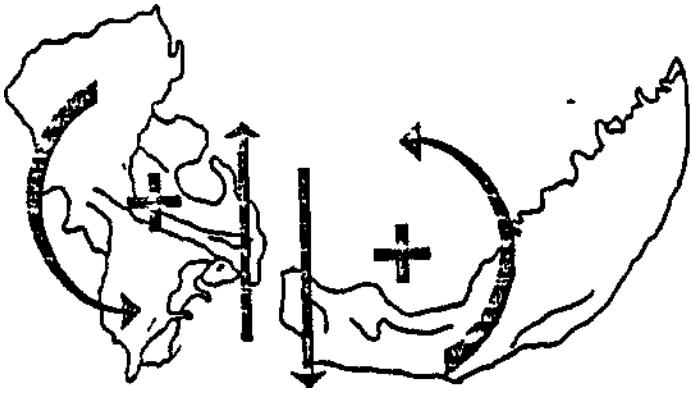

Рис.18. Верхнее вертикальное напряжение.

Как называть: по направлению основания клиновидной кости. Мы говорим о верхнем вертикальном напряжении, когда клиновидная кость находится в положении сгибания (см. иллюстрацию), и о нижнем вертикальном напряжении, если клиновидная кость находится в положении разгибания.

а) Верхнее вертикальное напряжение:
клиновидная кость находится в положении сгибания, затылочная — в положении разгибания, височные — в положении внутренней ротации.

б) Нижнее вертикальное напряжение:
клиновидная кость находится в положении разгибания, затылочная — в положении сгибания,
височные — в положении наружной ротации.

в) Перемещающееся верхнее и нижнее вертикальные напряжения = компрессия СБС.

Пальпаторные ощущения. *При верхнем вертикальном* напряжении указательные пальцы обеих кистей перемещаются *книзу* (основание клиновидной ьости перемещается кверху). Пятые пальцы обеих кистей также будут двигаться вверху (затылочная кость движется книзу).

При этом в указательных пальцах обеих кистей возникает такое ощущение, как будто бы они поворачиваются кпереди и книзу при верхнем вертикальном напряжении, а при нижнем вертикальном напряжении оба эти пальца будут поворачиваться кзади и кверху.

Для того, чтобы вызвать верхнее вертикальное напряжение, попросите больного опустить глаза и посмотреть на ноги, или же попросите его достать языком кончика подбородка.

Для получения нижнего вертикального напряжения больной должен закатить глаза под закрытыми веками кверху или же попытаться достать языком кончик носа.

Боковые напряжения. Оси: две вертикальные оси (как при ротации с наклонами)

1) через тело клиновидной кости,

2) через большое затылочное отверстие.

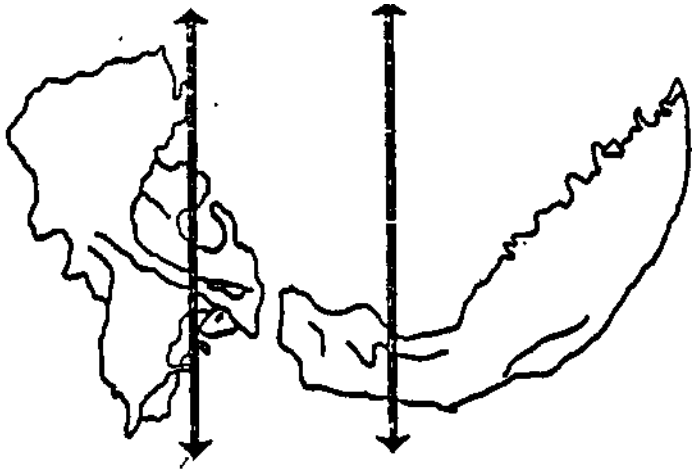

Рис.19. Оси боковых напряжений.

Боковое напряжение травматическое последствие удара по голове сбоку кзади или кпереди от плоскости СБС. Клиновидная и затылочная кости ротируются в одном и том же направлении по отношению к параллельным вертикальным осям, и основание клиновидной кости перемещается влево или вправо от основания затылочной.

Примечание. При вертикальных и боковых напряжениях основание затылочной кости смещается в том же направлении, что и большие крылья клиновидной кости; при верхнем вертикальном напряжении большие крылья перемещаются книзу, а при правостороннем боковом напряжении — влево.

Движение: обе кости движутся в одинаковом направлении по отношению к этим осям в результате действия латеральной режущей силы в области СБС.

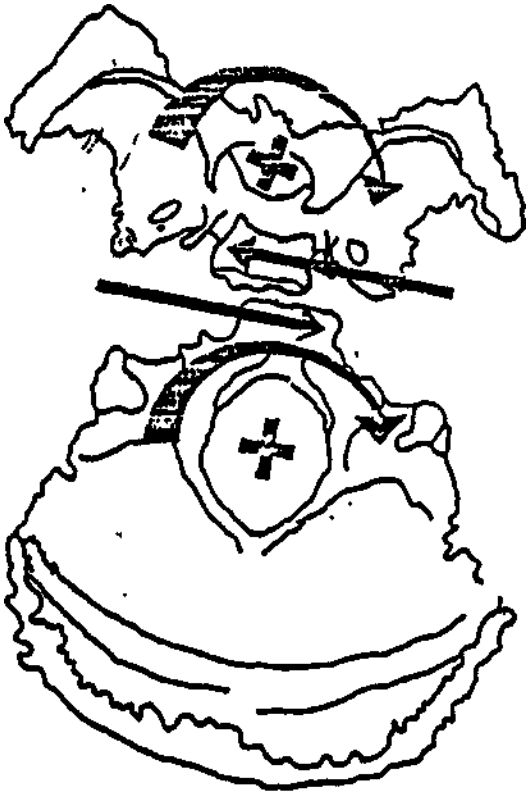

Рис.20. Левостороннее боковое напряжение.

Как называть: по направлению основания клиновидной кости; при левостороннем боковом напряжении латеральная сила срезывания оказывается вместе с основанием клиновидной кости слева, а основание затылочной кости - справа.

Пальпаторные ощущения. Ваши кисти образуют параллелограм, а именно указательные пальцы смещаются в одну сторону, а мизинцы — в противоположную. При левостороннем боковом напряжении указательные пальцы перемещаются вправо (основание клиновидной кости поворачивается влево), а мизинцы - влево (основание затылочной кости поворачивается вправо).

Чтобы вызвать правостороннее боковое напряжение, попросите больного посмотреть влево или попытаться дотянуться языком до левого уха.

Компрессия сфенобазилярного симфиза.

Ось: передне-задняя ось (как при торсии и ротации с наклонами)

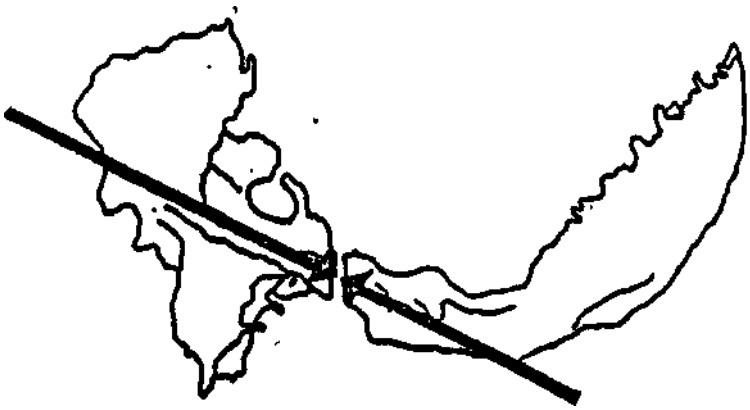

Рис.21. Компрессия сфенобазилярного симфиза по передней оси. Компрессия: компрессия СБС происходит спереди назад или наоборот, препятствуя истинному сгибанию и разгибанию.

Движения: происходит сближение оснований клиновидной и затылочной костей, «скользящих» по направлению друг к другу, с компрессией по передне-задней оси.

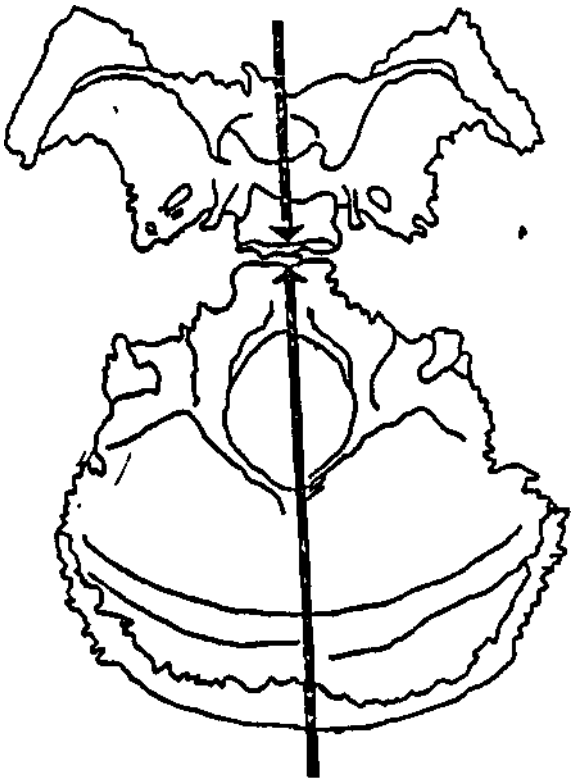

Рис.22. Сближение клиновидной и затылочной костей при компрессии в СБС.

Пальпаторные ощущения. Пальцы обеих кистей *сближаются.* Расстояние между крыльями клиновидной и латеральными углами затылочной кости уменьшается с обеих сторон. Поскольку это ведет к резкому ограничению эластичности СБС, сгибание и разгибание ограничены. У таких детей головы часто кажутся твердыми, и все движения обычно ограничены.

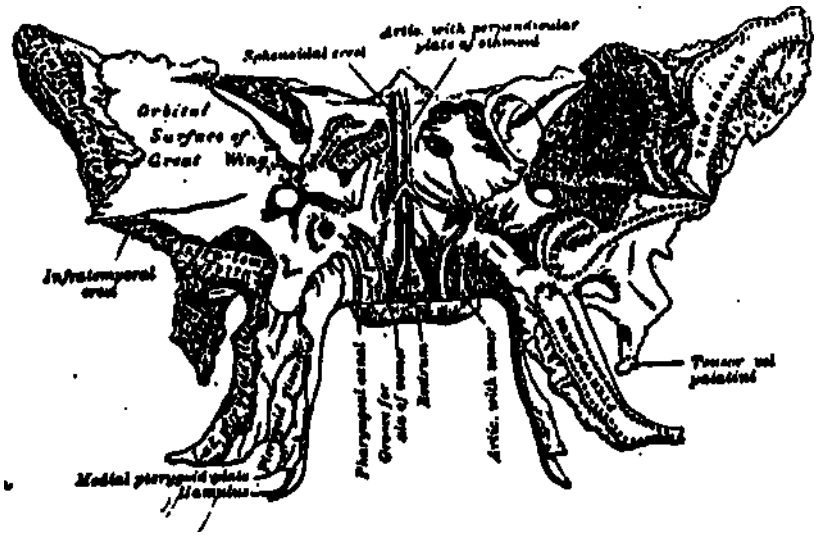

Рис. 162. Клиновидная кость. Передняя и нижняя поверхности.

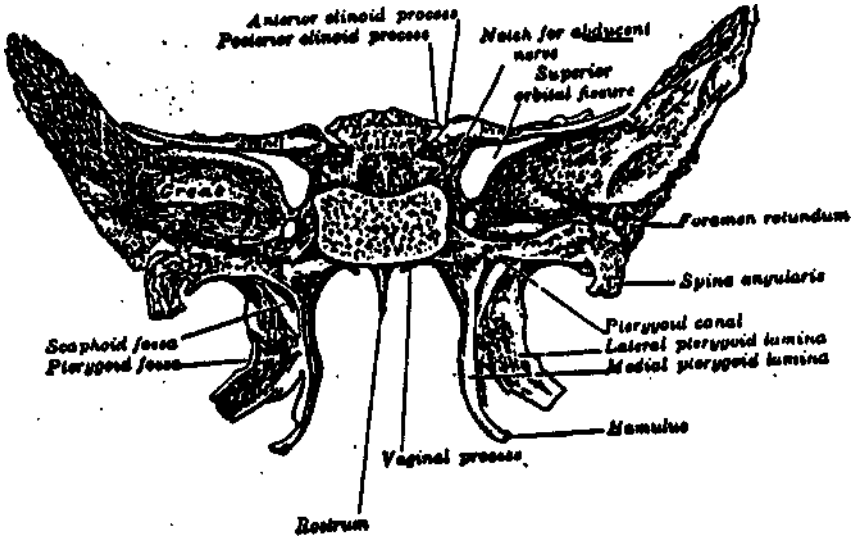

Рис.161. Клиновидная кость. Верхняя и задняя поверхности.

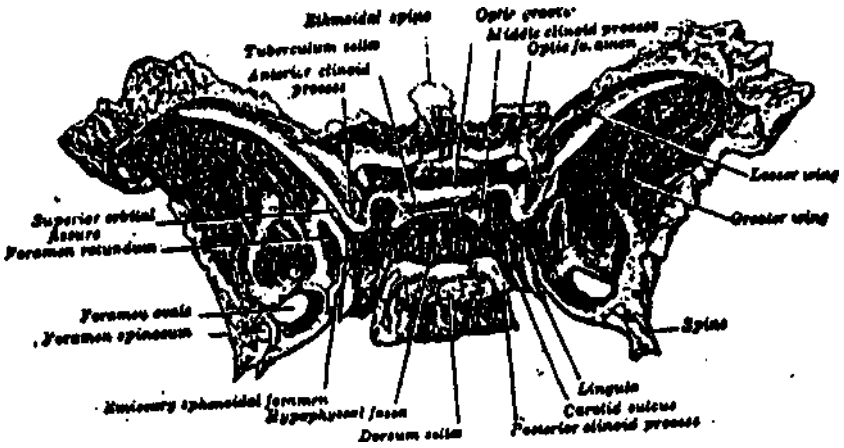

Рис.160. Клиновидная кость. Вид сверху.

Клиновидная кость — развитие, анато-стр. 43-47
мия, физиология, тело, малые крылья.
Большое крыло — крыловидный отросток.
Орбита.
Сфено-максиллямерная щель, Височная ямка. Глотка.

1) Родовая травма затылочной области, вызывающая боковое напряжение в СБС.
2) Травма при наложении щипцов, вызывающая внутрикостные напряжения, которые, в свою очередь, деформируют орбиту.

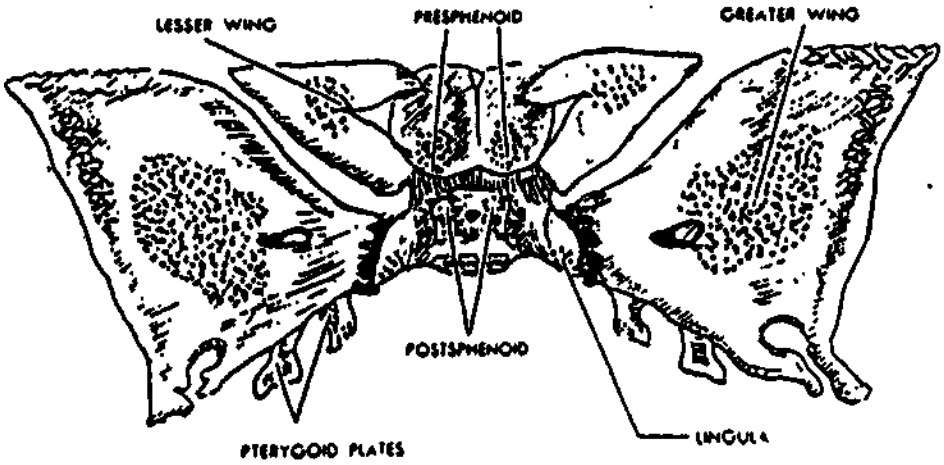

Клиновидная кость при рождении.

Она состоит из 3-х частей: тела (пре- и пост-сфеноид) с малыми крыльями в виде одного комплекса и двух больших крыловидных образований. Центры окостенения обозначены точками. Эта кость формируется из хрящевой ткани за исключением верхней части больших крыльев и крыловидных пластинок, имеющих мембранозное происхождение.

Нервы: Кавернозный синус — III, IV, VI, а также V ор. V max.

Взаимоотношения структур, прохо-
дящих над внутренностным сочле-
нением.

Симпатические нервы крыловидного канала

Парасиматические нервы на-
крыловидного канала и III. мышц

Различная степень дисбаланса
ружных глазодвигательных

— косоглазие.

а) сходящееся
б) расходящееся
в) нарушение подвижности

г) нарушение бинокулярности

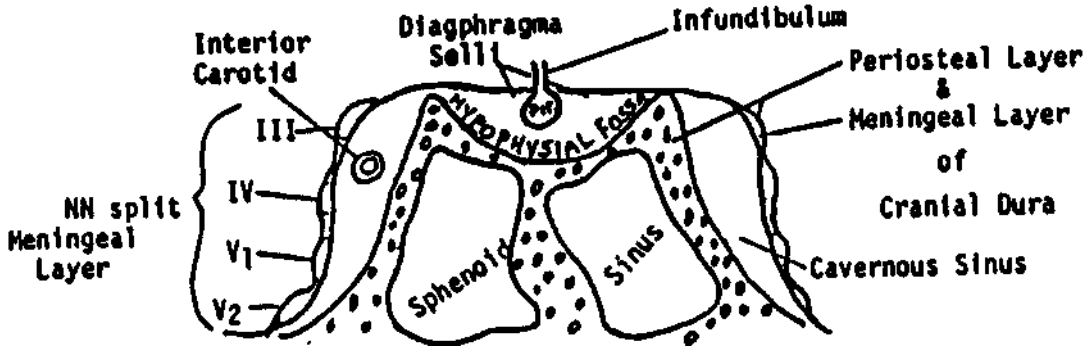

Лечение внутрикостйых повреждений. ч.II. клиновидная кость. Клиновидная кость новорожденного ребенка состоит из трех частей:

а) Тело клиновидной кости от сфенобазилярного симфиза вплоть до пластинки решетчатой кости с малыми крыльями.
б) Правое большое крыло и крыловидный отросток.
в) Левое большое крыло и крыловидный отросток.

На ранних стадиях развития тело клиновидной кости состоит из двух частей: передней и задней соответственно. Сатерлэнд утверждал, что нарушение, развивающееся между этими двумя зародышевыми частями на очень ранних этапах формирования основания черепа, является основной причиной типичных лиц при синдроме Дауна, представляющем собой врожденный гипопитуитаризм.

Поскольку внутрикостные сочленения между частями (а) и (б) и между частями и) и (в) непосредственно прилежат к кавернозному отверстию и черепным нервам III, IV, V и VI, то расстройства в них могут привести к дисфункции орбиты и глаза, таким как эзофория, экзофория, экзотропия, сходящееся и расходящееся косоглазие, гипертрофия и гипотрофия, а также спастический лтоз.

Манипуляции, позволяющие освободить лобно-носовое сочленение, метопиче-ский шов и глазницу как единое целое, могут повлиять на это внутрикостное сочленение, потому что глазница — это конус, исходящий от верхней щели, который вклинивается между малым и большим крыльями.

У детей раннего возраста освободите левую глазницу, положив указательный палец левой кисти вдоль верхнего края орбиты, а средний палец — вдоль ее нижнего края. Обхватите противолежащий (правый) задний квадрант головы «донью правой руки. Представьте себе, что пальцы левой кисти лежат на двух противоположных сторонах руля. Проверьте могут ли они поворачивать этот воображаемый руль по часовой стрелке и против часовой стрелки. Затем передвиньте глазницу в направлении выключенного сопротивления, жидкость направляется кистью, лежащей на затылке. Удерживайте это положение. Дождитесь внезапного прекращения сопротивления и свободных движений в
обоих направлениях.

Техника, непосредственно влияющая на сочленение развивающихся структур может быть использована у младенцев только в том случае, если врач достаточно опытный, знает, куда точно нужно положить пальцы, и может быстро осторожно выполнить этот маневр. Лучше сначала отработать его на детях более старшего возраста.

Стол слева от больного, врач изнутри ведет пятым пальцем по правой щеке, находит подушечкой пальца щечную (латеральную) поверхность альвеолярного края верхней челюсти справа и далее продвигает до наружной крыловидной пластинки. Теперь указательный палец левой руки кладут снаружи на большое крыло клиновидной кости, действуя правой как наклонным крючком, он осуществляет декомпрессию в лобно-клиновидном сочленении. Большой палец правой кисти лежит слева на наружном углу лобной кости, средний палец правой кисти лежит справа на наружном углу лобной кости. Большой палец правой руки служит точкой опоры, а средний палец приподнимает правый
наружный угол лобной кости кверху, к потолку.

После освобождения лобно-клиновидного сочленения врач кладет кончики пальцев правой кисти на верхний край глазницы, чтобы повлиять на малые крылья и проверить их подвижность по отношению к левой кисти, лежащей на большом крыле, крыловидном отростке справа. Дойдите до препятствия движению и ожидайте внезапного освобождения с появлением свободных движений. Повторите этот же прием на другой стороне.

Техника воздействия на глазницу,

Часто говорят, что глаза — эго зеркало души. Если это так, то глазница, несомненно,— это ключ к черепному механизму, о чем свидетельствует его сложная анатомия.

Крыша: Лобная кость имеет протяженное сочленение с теменной костью; большое крыло клиновидной кости также является частью крыши.

Наружная стенка: скуловая кость сочленяется с височной и находится под ее влиянием, также как и большое крыло клиновидной кости.

Дно: скуловая кость образует часть дна. Верхняя челюсть связана с сошником и сочленяется с носовой костью. Компоненты верхней челюсти связаны друг с другом. Небная кость передает движение клиновидной кости верхней челюсти.

Внутренняя стенка: верхняя челюсть и слезные кости образуют часть верхней стенки. Решетчатая кость является передне-верхним полюсом прикрепления серпа большого мозга. Тело клиновидной кости (у корня клиновидного отростка) сочленяется с затылочной —сфенобазилярный симфиз.

Наружные глазные мышцы соединяются фасцией со стенками глазницы и прикрепляются к глазному яблоку. Прямые мышцы идут от краев зрительного отверстия, например, от корней малого крыла клиновидной кости и от фиброзного кольца Зинна, что обеспечивает соединение компонентов развивающейся клиновидной кости — тела и малого крыла медиально и большого крыла и крыловидного отростка латерально. Лобная кость и лобная челюсть служат местом прикрепления верхних и нижних косых мышц соответственно.

Таким образом, травма черепа может оказать глубокое влияние на зрительную функцию и дисбаланс наружных глазных мышц может быть как причиной так и результатом напряжения соединяющих мембран черепного механизма. Глазное яблоко представляет собой фиброзную фасциальную, жидкую структуру, форма которой подвержена нарушениям, как, например, при астигматизме, что можно умерить, или могут иметь место изменения его размеров, о чем можно судить со снижению остроты зрения. Верхнее напряжение сопровождается уменьшением передне-задних размеров глазницы и усилением гиперопии. Нижнее кортикальное напряжение, наоборот, увеличивает этот размер и сочетается с повышенной миопией. Боковое напряжение или ротация с наклоном могут способствовать латеральному зрительному дисбалансу, такому как эзофория или экзофория. И, наоборот, окулярный дисбаланс может повлечь за собой изменения со стороны основания черепа.

Прежде, чем планировать местные воздействия всегда. необходимо обследовать больного в целом, и весь череп,

-1. V-образное разъединение лобно-носового сочленения. Для разъединения лобно-носового сочленения слева обхватите затылок правой кистью и направьте спинно-мсзговую жидкость от края большого затылочного отверстия вправо от средней линии с помощью указательного или среднего пальца по направлению к V-образной фигуре, образуемой указательным пальцем левой -кисти, лежащем на носовой кости, и средним пальцем, лежащем на лобной кости вблизи краев глаза. Слегка раздвигайте эти пальцы, пока спинномозговая жидкость направляется в эту область, до тех пор, пока не почувствуете внезапное «ослабление», после чего между носовой и лобной костями будет пальпироваться.характерная подвижность. Повторите тот же маневр справа.

2. Необходимо обеспечить гибкость и физиологическую подвижность в области метопического шва. Серп большого мозга прикрепляется к его нижней поверхности. Положите подушечки пальцев левой руки на лобную кость слева ст средней линии. Правой кистью направьте жидкость от надзатылочной области вправо от средней линии затылка. Удерживайте это состояние до тех .пор, пока не почувствуете ослабление и появление характерной подвижности. Повторите этот маневр на противоположной стороне.

.

3. Нередко встречается компрессия в области назо-максилярного шва. По моим наблюдениям она значительно чаше наблюдается слеза. Не является ли это следствием «воспитательных» пощечин, даваемых правой рукой по левой щеке ребенка? Эта компрессия устраняется с помощью V-образного разъединения:

. указательный палец кладется на носовую кость! средний — на восходящий отросток верхней челюсти, и жидкость направляется от чешуи затылоочной кости на прстивоположную от средней линии сторону.

4. Затем осуществляется воздействие на глазницу как единое целое, представляющее собой конус. Окружность основания этого конуса доступна для пальпирующих пальцев, а его верхушка выступает в сторону затылка как силовая линия. При воздействии на левую глазницу обхватите правой ладонью правый задний квадрант головы ребенка, сгруппировав кончики пальцев левей кисти по краю глазницы так, чтобы первый и оторой пальцы лежали на лобном крае, третий — на верхнечелюстном, а четвертый и пятый — на скуловой кости. Осторожно попробуйте осуществить поворот глазницы по часовой стрелке и против часовой стрелки. Продолжайте поворот в том же направлении, куда он удается белее свободно к удерживайте глазницу о достигнутом положении, пока не почувствуете внезапное «освобождение» и ие появятся легкие ритмичные характерные движения. Повторите тоже на другой глазнице.

5. Глазное яблоко проверяется на податливость и свободу движений в глазнице. Поскольку эта структура, является очень чувствительной, здесь требуется чрезвычайная осторожность. Сначала Убедитесь В Том, Что Контактные Линзы СНЯТЫ. Для воздейстствия на левое глазное яблоко пальцы левой кисти кладут на окружности глазницы как при выполнении маневра № 4. Глазное яблоко осторожно берут кончиками большого и длинного пальцев правой кисти и пытаются повернуть в орбите по часовой стрелке и в противоположном направлении. Движение продолжают в ту сторону, куда оно легче удается, достигнутое положение фиксируют до появления ощущения прекращения сопротивления и появления свободных движений. То же самое повторяют на втором глазном яблоке.

6. В завершение осторожно возьмите оба глазных яблока кончиками пальцев одновременно и оцените симметрию их движений, т.е. может ли теперь мышечный и фасциальный аппарат обоих глаз функционировать гармонично, как это необходимо для нормального бинокулярного зрения.

Эти воздействия на глазницы и глазные яблоки приносят глубокое облегчение больному, у которого длительное время имелось ограничение их движений. Они очень эффективно снимают напряжение глаз, а также устраняют более сложные нарушения мышечного баланса, циркуматорную недостаточность, высокое внутриглазное давление.

Свод черепа — **теменная часть лобная часть**

Рассматривайте свод черепа о виде еди ного комплекса как в отношении его развитая, так и функции.

Выступающий сагиттальный шов - внутр. ротация.
Выступающий метопическнй шов - внутр. ротация.

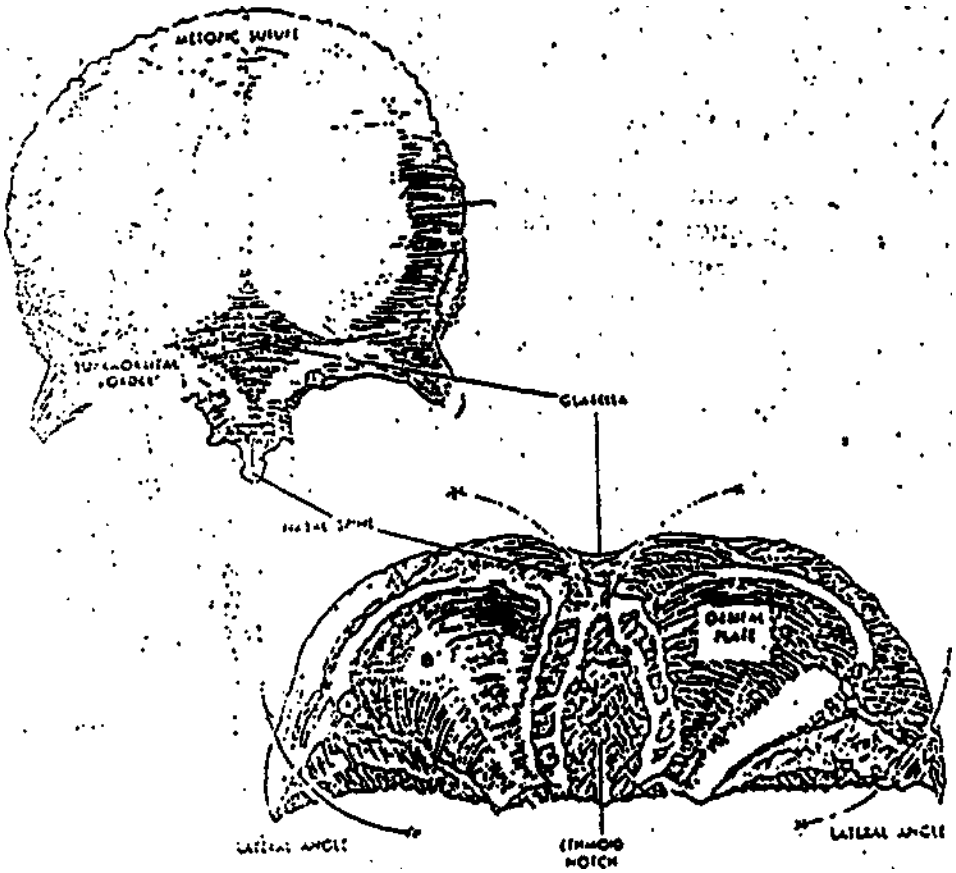

Наружнная ротация лобных костей.

I. Вид спереди, показывающий лобные бугры с метопическим. швом посередине. II. Вид снизу, показывающий глазничные пластинки и решетчатую вырезку. Ось ротации проходит примерно от центра каждой глазничной пластинки кверху через лобный бугор. Глазничная пластинка ротируется по отношению к этой оси, что ведет к расширению решетчатой вырезки сзади к к перемещению латеральных углов кпереди. В области метопического шва наблюдается легкое разделительное движеиие между лобными костями, что ведет к уплощению шва, а надпереносье уходит назад.

Сагиттальный край

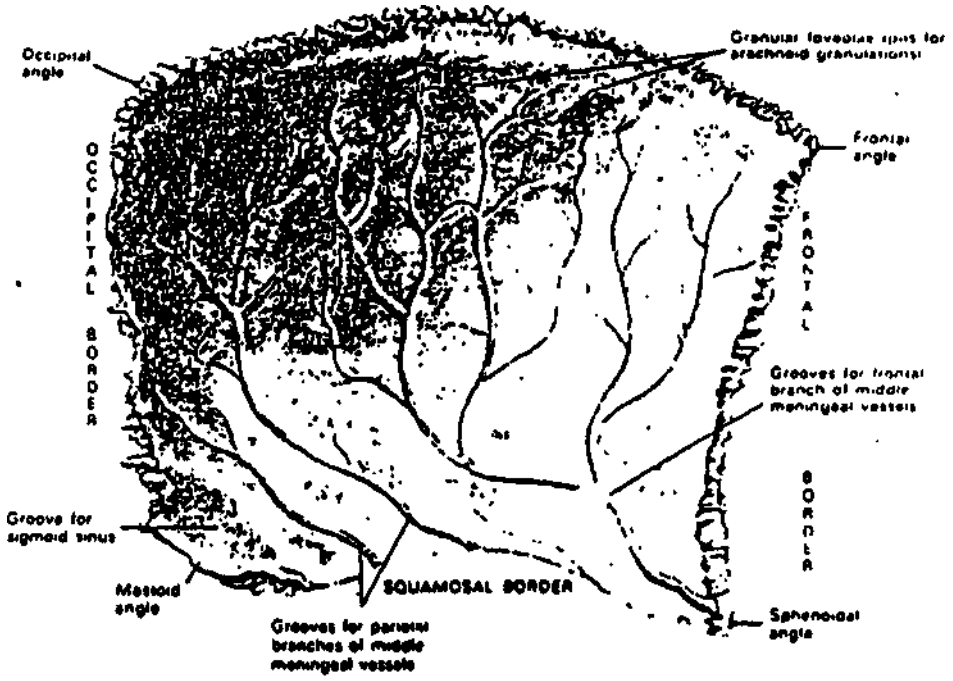

Сагиттальный край (сочленяется с противолежащей теменной костью)

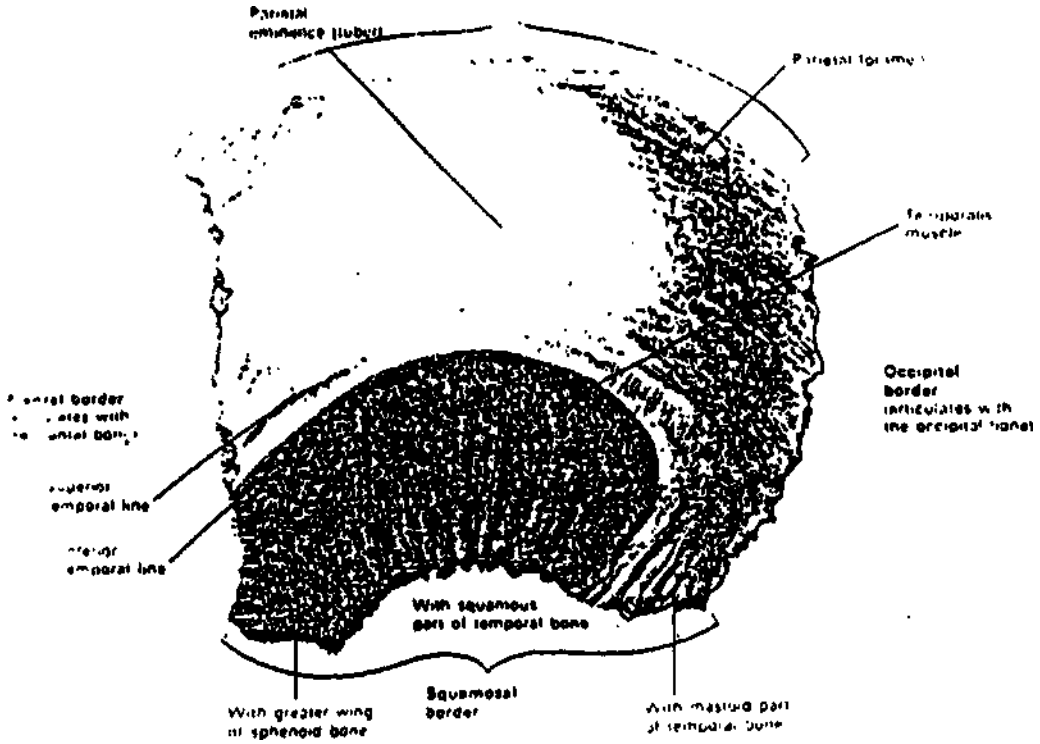

Приподнимание лобной кости

Для правильного выполнения этого маневра необходимо знать анатомические взаимоотношения лобной кости с теменной, с большим крылом клиновидной кости и с височной костью в области птериона. Изучите расположение костей. Суть маневра заключается в следующем: 1) ротируйте лобную кость внутрь, чтобы расцепить ее с прочими костями, 2) приподнимите ее кпереди, 3) дайте ей ротироваться кнаружи, чтобы расширилась.

Лечение

Врач сидит у головного конца стола. •Положение больного лежа на спине.

Положите локти на стол. Положите кисти выступами на наружные углы лобной кости и переплетите пальцы над лбом больного, но не кладите их на лоб. Попытайтесь разнять руки, в то же время прочно удерживая пальцы в сплетенном положении (действуют чсрисобразпыс мышцы). При этом иыстуиами гипотенара наружные углы лобной кости ротируются кнутри. Координируйте этот маневр с приподниманием лобной кости кпереди к потолку, пока вы не почувствуете, что наружные углы двигаются в направлении наружной ротации. Осторожно опустите руки.

Приподнимание теменной кости

Изучите анатомическое положение теменной кости. Ее передний край находится у венечного шва, т.е.. примерно на границе передней и средней третей свода черепа. Изучите взаимоотношение теменной кости и чешуи височной кости. При внутренней ротации чешуйчатый край теменной кости еще дальше заходит под чешуйчатую часть височной кости, а при наружной ротации они разъединяются.

Лечение

•Врач сидит у головного конца стола. •Положение больного лежа на спине.

Положите предплечья на стол. Поставьте кончики трехчленных пальцев на нижний край обеих теменных костей непосредственно над чешуей височной кости. Скрестите большие пальцы над сагиттальным швом, но не дотрагивайтесь ими до головы ребенка. Плотно прижмите большие пальцы друг к другу нижележащий палец давит на верхний, а тот сопротивляется этому движению и давит на нижний). При этом остальные пальцы будут сближаться и вызывать .ротацию нижнего края теменных костей кнутри. В то же время осуществляйте тягу обеими кистями по направлению к себе (к головному концу стола) до тех пор, пока теменные кости не начнут ротироваться кнаружи. Осторожно опустите голову больного.

Оболочки головного мозга

Эмбриогенез и прикладная анатомия.

I Тиердая мозговая оболочка, а) Краниальная часть.
1) наружный слой служит надкостницей для черепных костей (перикраниум). Она соединена с надкостницей швов и с наружным периостом костей черепа.
2) Внутренний (менингеальный) слой имеет 4 крупных дупликатуры или складки.
а) Серп большого мозга.
Передне-нижний полюс прикрепляется к решетчатой кости. Задний полюс прирастает к верхней поверхности мозжечкового намета в области прямого синуса и внутреннего затылочного выступа. Сверху он прикрепляется к своду черепа, метопическому и сагиттальному швам.
б) Намет мозжечка.
Серпообразная пластинка с вогнутостью, смотрящей вперед, лежит между большим мозгом и мозжечком. Наружный (выпуклый) край прикрепляется к поперечному краю затылочной кости, задне-нижнему углу теменной кости, каменистому краю височной кости и заднему наклоненному отростку клиновидной кости. Внутренний вогнутый край образует тенториальную вырезку и прикрепляется к передним наклоненным отросткам клиновидном кости, проходит к наружному краю намета, который прикрепляется к заднему наклонному отростку (каменисто-клиновидная связка).
в) Серп мозжечка.
Прикрепляется сверху к нижней поверхности намета мозжечка в области прямого синуса и снизу — к вертикальному гребню внутренней поверхности затылочной кости.
г) Диафрагма седла.
Прикрепляется по краю вместилища для гипофиза на дне турецкого седла (клиновидная кость). 3). Оба слоя твердой мозговой оболочки интимно сращены за исключением тех участков, где они расщепляются в области венозных синусов.
Sj. Спинальная часть.
1) Рыхлое влагалище, переходящее во внутренний слой твердой мозговой оболочки.
2) Имеется 5 прикреплений:
а) большое затылочное отверстие,
б) второй шейный позвонок, задняя поверхность зубовидного отростка,
в) третий шейный позвонок, задняя поверхность тела,
г) второй крестцовый сегмент, задняя поверхность тела крестца,
д) задняя часть копчика.
Венозные синусы твердой мозговой оболочки.
а) Верхний сагитальный синус — вдоль места прикрепления. б) Нижний сагитальный синус — по свободному краю серпа большого мозга.

в) Прямой синус — на границе серпа большого мозга и намета мозжечка.
г) Затылочный синус — вдоль места прикрепления серпа, мозжечка.
д) Пещеристый синус — кнаружи от турецкого седла от клиновидной щели до верхушки каменистой части височной кости. Содержит черепные нервы III.IV.V VI и внутреннюю сонную артерию.
е) -соединяется с пещеристым синусом через два поперечных сосудистых канала.
ж) - по месту прикрепления намета мозжечка вдоль верхнего края каменистой части височной кости.
з) - на границе заднего края каменистой части височной кости с базилярной частью затылочной кости.
и) Поперечный синус по месту прикрепления намета мозжечка от места слияния синусов (внутренний затылочный выступ).
к) Базилярный синус (сплетение) — соединяет нижние каменистые синусы и состоит из нескольких сплетающихся вен между слоями твердой мозговой оболочки. III. Иннервация твердой мозговой оболочки.
а) Волокна от ганглия
б) Глазной нерв
в) Верхнечелюстной нерв
г) Нижнечелюстной нерв
д) Блуждающий нерв
е) Подъязычный нерв
ж) Симпатические нервы.

Теория реципрокного натяжения оболочек.

1) Определени
а) Вильям Сатэрлэнд, доктор остеопатии, впервые изложил свою концепцию реципрокного натяжения оболочек в книге «The Cranial Bowl» («Черепной нерв»), вышедшей в 1939 г.
Д-р Сатэрлэнд предположил, что движение костей черепа исходит от клиновидной кости, а силой, движущей клиновидную кость, являются ритмические колебания спинно-мозговой жидкости, улавливаемые и передаваемые этой кости системой мозговых оболочек. В благодарность за заслуги Д-ра Сатэрлэнда ось, по отношению к которой происходит движение оболочек называется точкой вращения по Сатэрлэнду.
б) Упрощенно можно представить себе реципрокное натяжение оболочек как направляющий и ограничивающий механизм для костей черепа и крестца, учавствующих в первичных дыхательных движениях.
2) Точка вращения по Сатэрлэнду.
а) Общее прикрепление серпа большого мозга и двух пластинок намета мозжечка в области прямого синуса.
б) Точка, в которой фокусируется все натяжение твердой мозговой оболочки.

Клиника
:

Рис. 50. Реципрокное натяжение мозговой

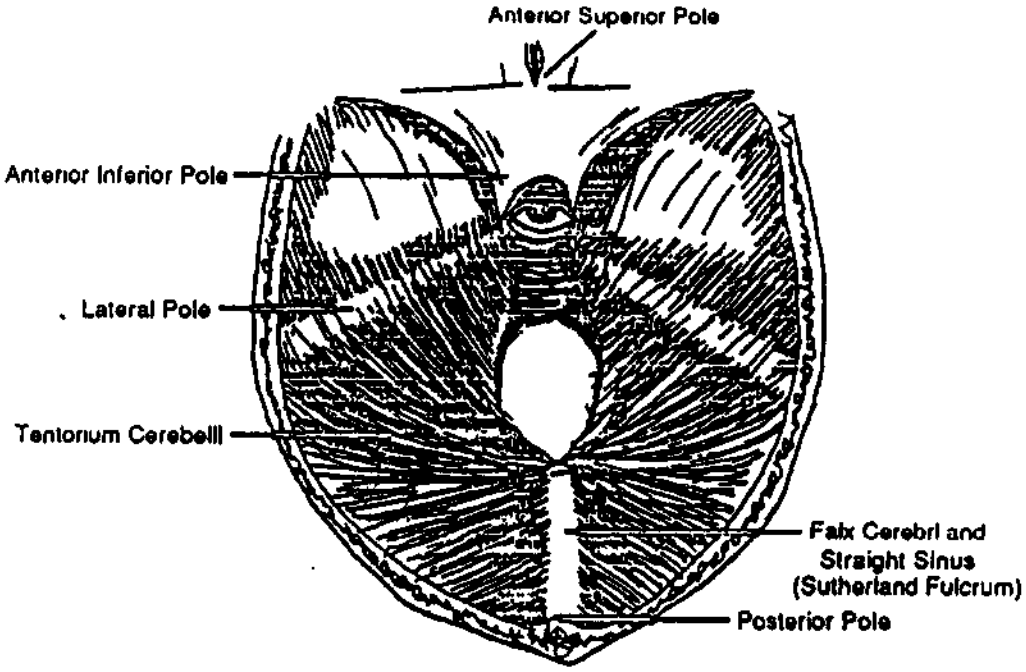

оболочки.

Рис. 51. Реципрокное натяжение мозговой оболочки.

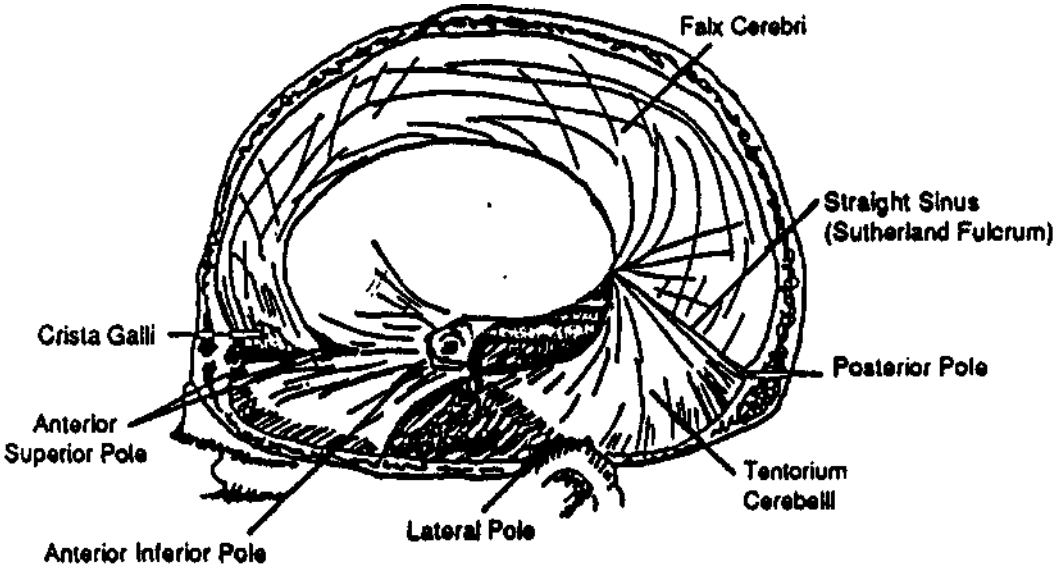

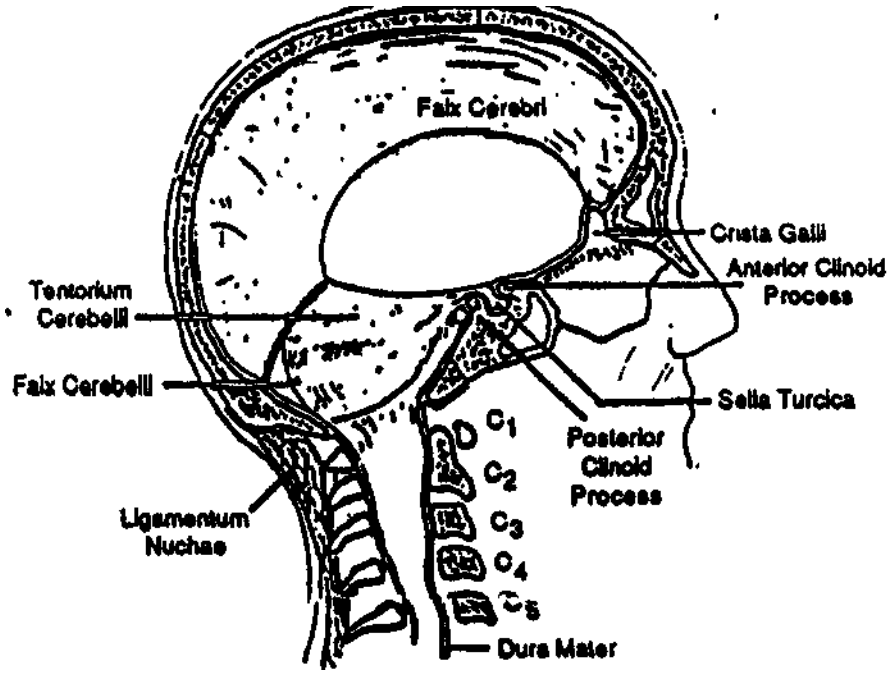

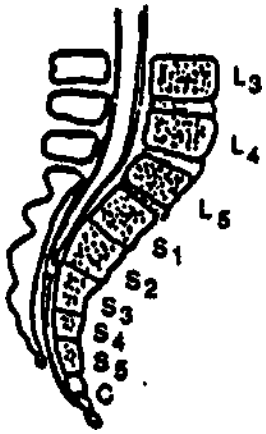

Рис. 53. Сагитальный срез, показывающий переходы друг в друга серпа большого мозга, намета мозжечка, серпа мозжечка и спинальной части твердой мозговой оболочки.

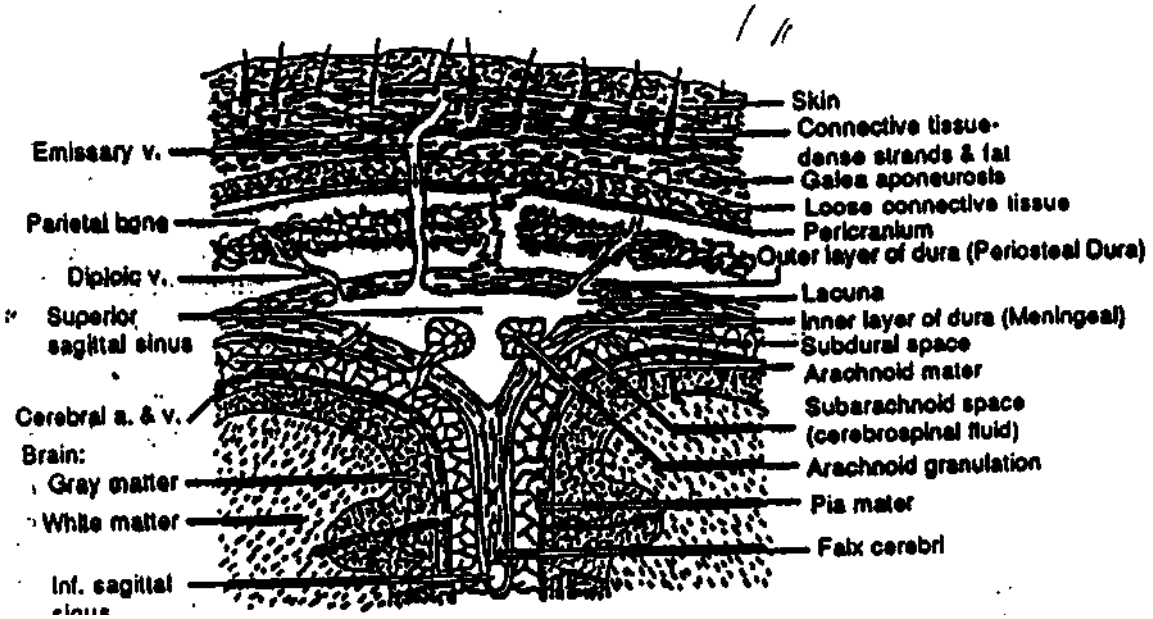

Рис. 54. Схема среза через скальп. Череп, мозговые оболочки и головной мозг.

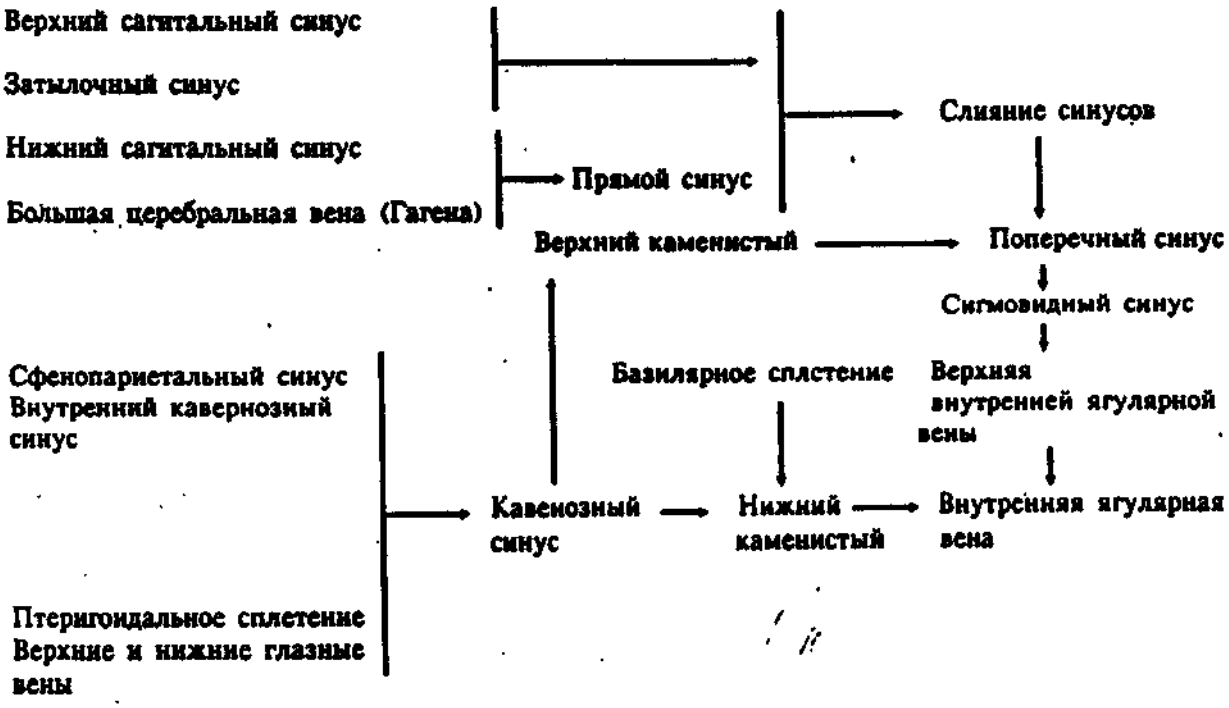

Рис. 55. Схема тока венозной крови через синусы.

Техника воздействия на венозные синусы

1. В процессе лечения твердой ригидной головы с наличием компрессии в сфенобазилярном симфизе и многих периферических швах эта техника поможет
восстановить характерную физиологическую подвижность.

2. У больного с пульсирующими изнуряющими тяжелыми застойными головными болями, особенно если они концентрируются в области макушки, эта
техника может принести существенное облегчение, т.к. улучшается венозный ток.

Изучите анатомию венозных синусов яремного отверстия, через которые проходит отток 94% венозной крови. Глазница, носовые синусы и смежные зоны лица дренируются через пещеристый синус и каменистый синус в яремное отверстие. Большинство внутренних структур, кровь от которых оттекает через вены мозга, сагиталъные синусы, прямой синус, также зависят в отношении адекватного венозного оттока от проходимости яремного отверстия.

•Врач сидит у головного конца стола.
•Положение больного лежа на спине.

1. Затылочный синус.
Врач подкладывает под голову больного средние пальцы обеих рук так, чтобы кончики их встретились, ладонной поверхностью к голове пациента. Голова опирается только на эти пальцы. Пальцы поддерживают голову в области наружного затылочного выступа. Этот контакт сохраняют до тех пор, пока врач не почувствует «размягчения» кости, лежащей на его пальцах и появления свободного характерного движения.

Не меняя положения пальцев по отношению друг к другу» их передвигают на ширину пальца книзу от затылочного синуса по средней линии затылка. Вновь ожидают появления чувства размягчения и характерного движения.

Затем продвигаются по выпуклости затылка по направлению к большому отверстию. Теперь пальцы врача должны быть наклонены друг к другу примерно под углом 45* к вертикали. Очень осторожным усилием сзади, сохраняя давление, осуществляют декомпрессию от первого шейного позвонка и высвобождают также затылочные мыщелки. Дожидаются появления «размягчения» и характерного движения.

2. Поперечный синус.
Подушечки пятых пальцев соединяют под наружным затылочным выступом, а подушечками остальных пальцев поддерживают голову больного вдоль верхней выходной линии до нижнего наружного угла теменной кости. Голова лежит на этих пальцах, а большие пальцы кладут друг на друга над сагитальным швом.

Проводят воображаемую линию от больших пальцев к центру головы и находят ее пересечение с передним концом прямого синуса.

Положение пальцев сохраняют до появления ощущения «размягчения» и движения.

3. Верхний сагитальный синус.
Вернитесь на наружный затылочный выступ (см. № 1). Пальпируйте наличие характерного движения. Теперь обратитесь к области, расположенной примерно на 2,5 см выше выступа. Повернув кисти ладонями к голове, положите подушечку первого пальца левой кисти справа от средней линии вблизи нее, а подушечку большого пальца правой кисти — слева от средней линии. Перекрещенными, таким образом, большими пальцами приложите осторожное разъединяющее усилие, палец правой кисти должен быть направлен влево, а палец левой кисти — вправо. Когда почувствуете «размягчение» и появится движение, переместите большие пальцы, примерно, на 2.5 см кпереди и повторите этот маневр. Продвигайтесь шаг за шагом вдоль сагитального шва до брегмы (точка пересечения сагитального и фронтального швов). Чтобы завершить воздействие на переднюю часть синуса, положите подушечки пальцев по обе стороны от метопического шва (средней линии) лобной кости, а именно второй палец спереди от брегмы, пятый — над назионом, а остальные два — между ними. Пальцы правой кисти должны лежать по правую сторону шва, а пальцы левой кисти — по левую. Осуществляйте легкое надавливание с осторожным разъединением, пока не почувствуете «размягчение» и физиологическое движение.

При очень сильной компрессии эта техника может потребовать много времени, но, если воздействовать па каждый участок до появления «размягчения» и движения, это вызовет заметное улучшение в общем состоянии больного, приведя к разительному снижению напряжения.

Заключение

Техника воздействия на венозные синусы.

1) Наружный затылочный выступ.
2) Вниз от затылочного синуса к мыщелкам.
3) Декомпрессия мыщелковых частей — открывается яремное отверстие.
4) Наружный затылочный выступ.
5) Поперечный синус и прямой синус.
6) Наружный затылочный выступ.
7) Сагитальный синус — сагитальный шов
— методический шов.

Техника совмещения трех диафрагм в одну фазу. (по книге AAO Yearbook 1968, p.13-19)

I. Держите височную кость, положив пятый и четвертый пальцы на сосцевидный отросток, третий палец — на наружный слуховой проход, а вторым и первым пальцами возьмитесь за скуловую дугу. Вторую руку врач кладет на грудь больного на той же стороне так, чтобы пальцы лежали ниже реберного края, а голова пациента покоилась на сгибе локтя этой руки.

Попросите больного сделать один'глубокий вдох. Обратите внимание на направление движения грудной диафрагмы (в норме она должна опуститься). Обратите внимание на направление движения височной кости (в норме она должна ротироваться кнаружи). Если височная кость при глубоком вдохе ротируется внутрь, рекомендуется следующее лечение.

Когда больной делает глубокий вдох, височная кость под действием присущего ей механизма ротируется внутрь. Удерживайте ее в этом положении, пока больной делает полный выдох. При этом грудная диафрагма приходит в положение выдоха. Височную кость и грудную диафрагму удерживают в положении выдоха, пока больной пытается максимально выдохнуть воздух. В этот момент, когда он вынужден вновь набрать воздух в легкие, височная кость поворачивается в положение наружной ротации. Проверьте, что это действительно так, вновь попросив больного глубоко вдохнуть.

Всегда обследуйте обе стороны.

II. Для доступа к тазовой диафрагме больного просят лечь на спину, врач садится сбоку от той стороны таза больного, на которой предполагается осуществить воздействие, лицом к голове пациента.

Согните ногу больного на этой стороне в коленном и тазобедренном суставах. Найдите седалищный бугор. Поставьте второй и третий пальцы кнутри от него так, чтобы их подушечки были в контакте с медиальной поверхностью седалищной кости. Теперь пальцы врача находятся в ишио-ректальной ямке, наклонная крыша которой и является тазовой диафрагмой. Когда больной делает вдох, тазовая диафрагма должна давить на кончики пальцев врача. Если же тазовая диафрагма не опускается, т.е. удерживается в положении, которое в норме характерно для фазы выдоха, нужно использовать следующую технику.

Два пальца той руки, которая ближе к пациенту, вводят в ишио-ректальную ямку, как описано выше. Вторую кисть кладут под реберным краем на этой же стороне, чтобы следить за движениями грудной диафрагмы. Больного просят сделать глубокий вдох, затем максимально возможный выдох, задержать дыхание, сколько возможно, и вновь глубоко вдохнуть. В момент этого форсированного вдоха или перед ним тазовая диафрагма опускается. Проконтролируйте ее положение.

Если тазовая диафрагма стоит внизу и не поднимается при выдохе, попросите больного максимально задержать дыхание после вдоха, и непосредственно перед форсированным выдохом тазовая диафрагма начнет подниматься.

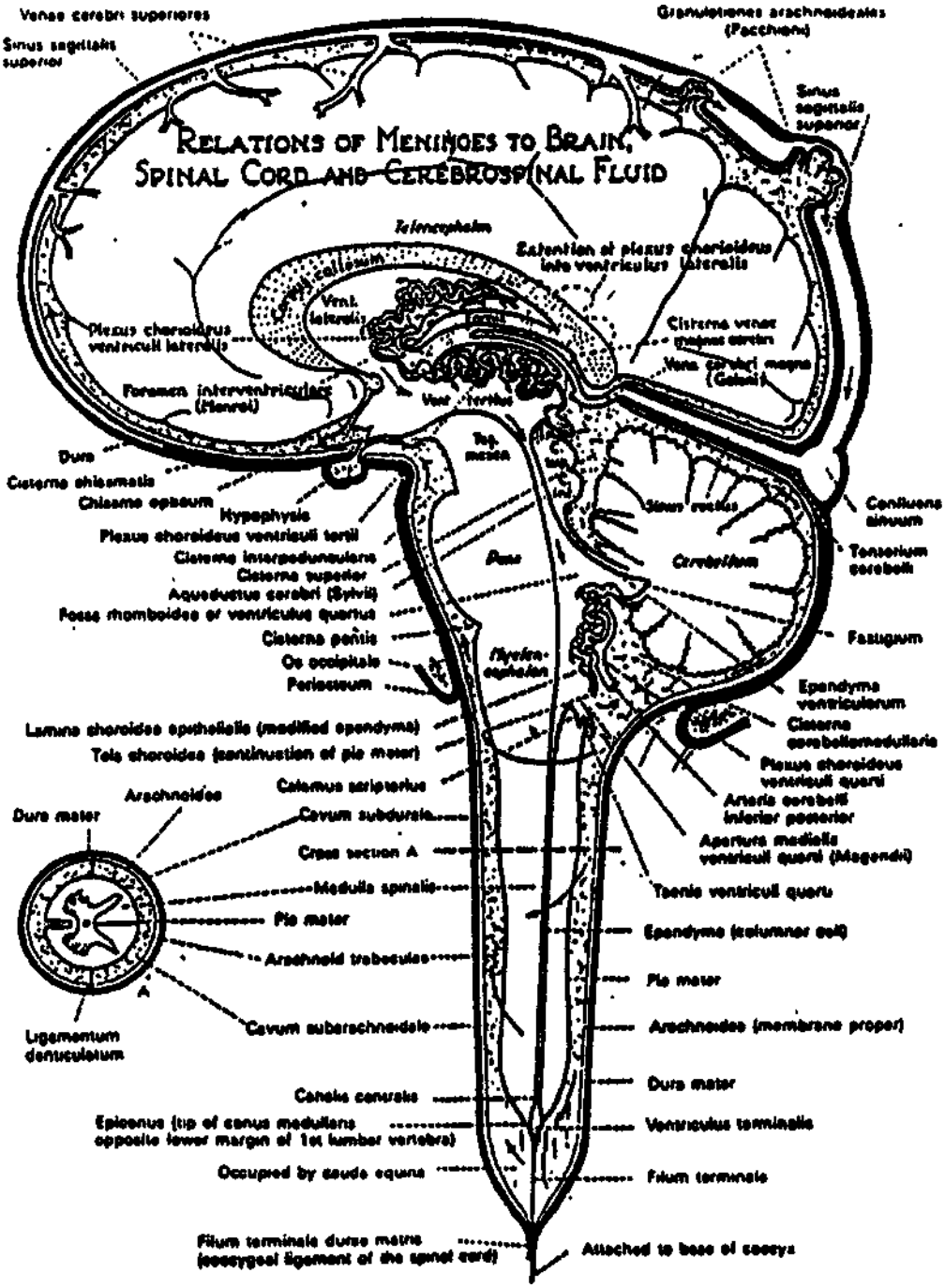

Рис.35. — Средний сагитальный срез головного и спинного мозга, показывающий подпаутинное пространство, цистерны и желудочки, и взаимосвязь с нервной тканью. Стрелки показывают направление тока спинномозговой жидкости (из монографии А.Т.Фасмуссена). («Основные нервные пути»), 4-е издание! 1952 г., компания Махмиллан.

Компрессия IV желудочка

Цель: Стимулировать присущую организму потенцию к преодолению любой имеющейся дисфункции.

Механизм: Индицируя разгибание (или внутреннюю ротацию) механизма первичного дыхания, потению спинномозговой жидкости, направляют от желудочков к перефирии.

Техника:

1. Положите одну кисть на ладонь другой чтобы выступу теноров смотрели кверху и лежали параллельно друг от друга. Теперь подсуньте руки под голову больного так, чтобы на них лежали наружные углы затылочной кости. Медиальнее Затылочно-Сосцевидного шва Затылок лежит на тенарах, как на подушках, что удобно как для больного, так и для врача. Пальцы врача свободны и не давят на шею. Весь вес головы приходится на выступа тенаров, и тем самым происходит легкая компрессия наружных углов.

Прочувствуйте различное движение затылочной кости. Продолжайте это движение в направлении разгибания, на кисти осторожно перемещают к себе.

Избегайте сгибания, когда кисти перемещаются к себе. Амплитуда движения будет прогрессивно уменьшаться пока не наступит Мертвая Точка, момент интенсивной активности. Это происходит настолько быстро, что может остаться незамеченным, но за этим следует чувство «раанцгчения" и теплоты в затылке и появляются легкие качательные движения сгибания /разгибания, как покачивается лодочка на спокойной воде. В это же время грдное дыхание должно стать преимущественно диафрагмадьным и приблизиться по частоте к первичному черепному дыханию.

Проследите за поведением костей черепа, чтобы убедиться, что их движения спокойны и затем осторожно уберите руки и положите голову больного на стол.

2. Тот же эффект может быть достигнут через височные кости. Обхватите затылок скрещенными ладонями обеих кистей и положите большие пальцы, на сосцевидные отростки. Пальпируйте ритмичную наружную/внутреннюю ротацию (При наружной ротации кончики ваших болыпих пальцев на сосцевидных отростках перемещаются кзади и кнутри. При внутренней ротации кончики пальцев на сосцевидных отростках движутся кпереди и кнаружи, а эта часть височной кости перемещается под выступами товаров кнутри).
Следуйте за этим ритмичным движением до достижения положения внутренней ротации. Препятствуйте наружной ротации.

Амплитуда движений будет прогрессивно уменьшаться, пока не наступит мертвая точка. Затем последует ощущение «размягчения», теплоты и легких движений, как лодочка, покачивающаяся на спокойной воде. Дыхание станет медленным и диафрагмальным, как это описано выше.

При обеих техниках компрессия четвертого желудочка может быть усилена с помощью регулирования дыхания. Попросите больного как можно дольше
задержать выдох.

Компрессия IV желудочка принципы:
1) Прочувствуйте характерное движение под вашими кистями.
2) Продолжайте это движение в направлении разгибания (или внутреннюю ротацию)., Избегайте полной амплитуды сгибания (или наружной ротации).
3) Вы можете облегчить этот маневр, если попросите больного выдохнуть и задержать дыхание, сколько возможно.

Продолжайте, пока амплитуда не станет все меньше и не наступит мертвая точка. Затем вы почувствуете:
—размягчение кости,
—ощущение теплоты в ваших руках,
—легкие, с малой амплитудой качательные движения сгибание-разгибание.
Проследите за диафрагмальным дыханием.

Проконтролируйте это движение на протяжении нескольких циклов, пока не убедитесь, что маневр удался.

Очень осторожно уберите руки с головы больного.

Компрессия IV желудочка через крестец.
Положение больного лежа на спине. Врач сидит сбоку у таза больного, подложив руку под его крестец. Прочувствуйте характерный ритм движения крестца. Продолжайте движение в направлении разгибания и противодействуйте сгибанию. Продолжайте вплоть до наступления мертвой точки, как указано выше.

Компрессия IV желудочка через теменные кости.
Положение рук врача то жб, что было описано в разделе, посвященном технике приподнимания теменных костей. Прочувствуйте характерное движение теменных костей. Затем продолжайте движение в направлении внутренней ротации — это соответствует разгибанию в сфенобазилярном симфизе, противодействуйте наружной ротации. Никакого «приподнимания» или тракции не осуществляется. Продолжайте до достижения Мертвой Точки. Затем очень осторожно уберите руки.

Двадцать черепных нервов

ТАБЛИЦА 1 *(из таблицы «Остеопатия черепа» изд. 3 Magoun)*

Нерп	Что иннервирует	Компоненты	Как проходит	Соединения
1 Обоня-тельные	Верхняя треть слизи стой носа.	20 афферентных обонятельных ветвей	От отверстия к передней черепной ямке.	К бульбус ольфак-ториус.
II 1 ный	ГйНГЛИОНЯ ffMf ки сетчатки.	Афферентные зрительные	От глазною от-верстия к средней черепной ямке	К учяаин оптикус.
III ГлазоДВ 1.	Верхняя прямая ца, нижняя прямая мышца. прямая мышца, няя косая мышца. Цилиарный (парасимпатическ	Эфферентные вигательные Эфферентные на к верхнему Эфферентные на, сужение зрачка и комодацию зоеиия	Над передней места мозгового паруса. Через наружную ку пещеристого са и верхнюю ную щель.	Глазодвигательны корешок от III Чувствительный корешок от назо-пиарис ский — от внутренне-го сонного
IV Блоко-ицдный	Косая верхняя	Эфферентные двигательные		От блоковидного в средний мозг.
ный	Кожа лица и слизистая рта, твердая мозговая лочка. Жевательные (m. masseter in. temporally. т. digastricus).	Афферентные тельные волокна. Эфферентные на движение нижней люсти.	Зрительный нерв через верхнюю ную щель. Верхнечелюстной нерв через верстие. Нижнечелюстной нерв через отверстие. (Пещера Мекеля) передней тью каменистой ти височной кости.	Корешок ганглия над стым краем к
VI Огнодя-ший	Наружная прямая мышца.	Эфферентные вигательные	Под петросфеноидальной связкой. рядом с турецким лом, далее по 111 нерва.	От ядра нерва в мосту.

двенадцать черепных нервов

ТАБЛИЦА 1 (Продолжение) *(из таблицы «Остеопатия черепа» изд. 3 Маеоип)*

Пери	Что иннернирует	Компоненты	Как проходит	Соединения
VII Лицевой	Мимические мышцы лица.	Эфферентные волокна, обеспечивающие движение кожи лица, ушей и скальпа.	Внутренний слуховой проход и канал вого нерва	»
.	Поднижнечелюстная и подъязычная слюнные железы	Эфферентные секреторные и сосу* дорасширяющие волокна	Канал diprdac tymp*ai. вход в фал-	Ядро лицевого нерва в мосту.
	железы, слизистая са и неба.	»		
	Передние 2/3 языка.	Афферентные вкусовые волокна		
•	Крылонебный в крылонебной ямке.	Сенсорные, вазомоторные и секреторные		Двигательный корешок, большой секреторный нерв симпатический - корешок, глубокий секреторный нерв, верхнечелюстная ветвь у нерва.
	«	идущие к глазницам носовым ямкам, рту и глотке.		
	Слизистая неба и са.	Афферентные волокна, обеспечивающие висцеральную чувствительность		
	Кожа по задней конечности ушей.	Афферентные волокна, обеспечивающие чувствительность		
VIII Преддверио-улиткшый	Вестибулярная часть ампулы полукружных каналов, маточку и мешочек.	Афферентные волокна, обеспечивающие равновесие и вость.	Внутренний слуховой вход. / /	Кохлеарные н вестибулярные ядра в ту
	Кохлеарная часть внутреннее ухо	Афферентные слуховые волокна		
IX Языко-глоточны	Мышцы глотки.	Эфферентные двигательные волокна		
	Околоушная железа.	Эфферентные секреторные волокна.	Яремное отверстие.	Ядра в мозге.
	Слизистая оболочка глотки и рта.	Афферентные вкусовые и общечувствительные волокна	Яремное отверстие и каменистые ганглии.	
		дние 2/3 языка.		
	Кожа наружного уха.	Афферентные волокна, обеспечивающие кожную чувствительность/общую тельность		
X илуждающий	Мышцы глотки и гортани.	Эфферентные двигательные волокна.		
	Парасимпатические ганглии внутренних органов грудной и брюшной полости.	Эфферентные секреторные непроизвольные движения мышц.	Яремное отверстие, яремный, верхний и нижний ганглии	Ядра в мозге.
	Слизистая глотка гортани	Афферентные волокна, обеспечивающие		
	путей, сердца, пищеварительный тракт.	висцеральную чувствительность.		

дденадцатвчерщщкшёрш'

/. ,.,-... *ТАВЛИЦА •^йЯНйвЯЁ»» ^ •

'

Неро	Что илнсрсируст *	компонегнты	как проходит	Соединения
•	Кожа наружного уха. * *1"* * * *	Лффсрфтшадевод >, на, обсспсчюдущц *tt*^		- • » » ^ ч , ' -: • •; /
XI Добавочн ый /	Трапециевидная н ' грудшшо-Ъхючичко-' ••'-сосцевидная мышцы. • Симпатические ганг»' лни внутренних, органов грудной	Эфферсцтны^ *кущ-.* ;* на, -идущие х мыш- л, ^ цдм шеи и цдечсаого-^ сустава* v< ч · „ * • - v.*» , j f. *.mifti)* ' »	От большого .отверстиязадней W iPIWW^H^IIo « ЖфЫОЧЩ» . щ^ у^і >3f >р ^ ц, ^ ^ -« * '«;»Л.^| НЬКЯ.Ц- t „	От ядра о продолговатом мозге. ftj*VU •f: f • i
. хи Подъязыч ный	Мышцы языка. '/	Эфферснтн|р1аи1вж9* ;я тельные волокна», , ^ . обеспечивающие двм* ' жеине «зыка.	ПОДЪЙЗЫЧНОС ОТ* •ерстие. / *•	ОтуАдрл u продолговатом мозге.

'.' ' «.|. * '.[' .^ ***' '6-* „,V

Отверстия и каналы/черепа

ТАБЛИЦА 2

Наименование	Содеожание	Описание и ход
Вестибулярны й акведук	Эцдолимфатический проток.	Соединяет Эцдолимфатический мешок на задней поверхности каменистой части височной кости в задне-наружной части с внутренним слуховым ходом с
Слепое от-ицрстие	Эмиссарная вена.	Между слизистой носа и верхним сагиттальным синусом через среднюю линию, открываясь кпереди от crista galli
Коротидный к:и«ал j	Внутренняя артерия и симпатическое сплетение.	По нижней поверхности каменистой части височной кости через правый угол, к верхушке каменистой части у foramen lacerum.
1 Мы щелковый	Эмиссарная вена.	Между поперечным синусом и глубокими венами или через дно мыщелковой ямки (если имеется).
1'сшстчатая шсль	Передний решетчатый нерв и кровеносные сосуды.	По обе стороны от crista galli.
('«.нитчатое огнсрстие, заднее	Задний решетчатый нерв и кровеносные сосуды.	По глазнице к задним решетчатым камерам и сфеноидеаль-ному синусу через решетчатое отверстие и канал у заднего конца лобно-решетчатого шва.
Решетчатое отверстие, переднее	Передний решетчатый нерв и кровеносные сосуды	По глазнице к передней черепной ямке через переднее решетчатое отверстие и канал. Через решетчатую пластинку у щели, а затем к слизистой носа
Лицевой канал	Лицевой нерв.	По внутреннему слуховому ходу к сзади к основанию шиловидного отростка. Язычно-небная ветвь только к коленчатому ганглию.
Щель/фалло-пиепа/ большого секреторного нерва	Большой секреторный нерв, секреторная ветвь средней мозговой артерии. .	Двигательная ветвь через через коленчатый 'ганглит VII черепного -нерва к средней черепной ямке через щель. Затем через foramen lacerum к глубокому секреторному, чтобы образовать нерв крыловидного канала.
Подъязычный канал	Подъязычный нерв и задняя мозговая артерия.	От задней черепной ямки латерально к большому отверстию, выходит под основанием мыщелка затылочной кости рядом с яремным отверстием.
1о.'цла.шич-пос отверстие н к, тал	Подглазничный uupti и кровеносные сосуды.	Копценам остиь верхнечелюстного отведения у черепного нерва выходит из нижней глазничной щели и выходит в бороздку и канал на глазничной поверхности верхней' челюсти. Отверстие ниже средины
'яремное от-нсрстие	1Х,Х,Х1 черепные нервы. Нижний секреторный и поперечный синусы. Кровеносные сосуды твердой мозговой	Напоминающий по форме гантели просвет между затылоч- • ной и каменистой частью височной кости. Секреторный синус и артерии мозговой оболочки спереди; поперечный синус сзади. Синусы сливаются, образую* луковицу яремной вены. Три черепные нерва
Foramen accrum	Большой секреторный нерв.	Фиброзно-хрящевое отверстие, сохраняющееся на протяжении всей жизни, между большим крылом
большое затылочное от-иерстие	Продолговатый мозг, твердая оболочка спинного мозга, XI черепной нерв, позвоночные и	Окружено 4 частями затылочной кости, соединяет заднюю черепную ямку с позвоночным каналом. ъ
Нижнечелюст-нос отверстие н канал	Нижний альвеолярный нерв и кровеносные сосуды	От середины внутренней поверхности ветви челюсти к подбородочному отверстию.
Сосцевидное отнерстнс	Эмиссарная вена.	От поперечного синуса к задней ушной или затылочной венам
Мнутрснний і м \'\\оноиі ход	VII и VIII черепные нерпы.	Вход в канал лицевого нерва на задней поверхности каменистой части височной кости.

' /f

Отерстия л шкалы черепа

ТАБЛИЦА 2 (Продолжение) *(из таблицы «Остеопатия нерепа» изд. 3 Magoun)*

1 1 именование	Содержание	Описание и ход
!ч>дбородоч-пос отверстие	Подбородочные нервы и кровеносные сосуды	Наружное отверстие нижнечелюстного канала ниже премоляров
Норослезный канал	Носослезный проток.	Образован слезной, решетчатой костями и верхней челюстью у нижне-внутреннего угла глазницы. Выходит
Огнерстие обонятельного нерпа	Волокна обонятельного нерва.	Носовая ямка через решетчатую пластинку к носовой луковице в передней черепной ямке.
Отиерстие фНТСЛМЮГО нерпа	Зрительный нерв и глазная артерия.	Верхушка глазницы между корешками малого крыла к передней черепной ямке под задним углом малого крыла
j Верхнее глаз-	III, IV, VI черепные нервы, первое отверстие у	От средней черепной ямки к глазнице, проходя между большой щелью и малым крылом клиновидной кости.
Нижнее глазное	Второе отверстие у черепного нерва и	От крыло-небной и нижне-височной ямок к глазнице, щели между бугристость^ верхней челюсти и большим
Опальное от-uipcTiic	Третье ответвление у черепного нерва, артерия твердой мозговой оболоч-	От средней черепной ямки через большое крыло клиновидной кости к нижневисочной ямке вблизи наружной крыловидной пластинки.
ниьшое не-тис	Большой небный нерв от крылонебного ганглия	Входное отверстие крылонебного канала у задне-наружного края отверстия твердого неба
Крыловидный капал	Нерв крыловидного канала	Вблизи края foramen lacerum этот канал идет вперед через внутреннюю крыловидную пластинку к
Крыловидно-небный	Кровеносные сосуды и нисходящие ветви крыловидно-небного	Между бугристостью верхней челюсти и каналом перпендикулярной пластинки небной кости, этот канал проходит от нижней вершины крылонебной ямки к задне-наружной поверхности твердого неба через переднюю часть большого крыла между средней
Круглое от-IU |К 1 ПС 1	Второе отверстие у черепного нерпа к крылоиидпо-иебной ямке	
Клиновидно-'исбное от-1ис|>С1ис	Клиновидно-небная артерия и нерв, носо-не-бный нерв, восходящая нервная ветвь от крылонебного ганглия и	Через вырезку у верхнего конца перпендикулярной пластинки небной к ости і превращенную в отверстие телом клиновидной кости. Крыловидно-небная ямка — к носовой ямке.
Снинальное отиерстие	Менингиальные ветви третьего ответвления у черепного нерва и	Через остров клиновидной кости от нижневисочной ямки к средней черепной ямке.
. I Ыловидно-vH невидное мисрстие	VII черепной нерв и шило-сосцевидная	Наружное отверстие канала лицевого нерва кзади от основания шиловидного отростка.
ид глазничная н ы резка	Надглазничный нерв и кровеносные сосуды	Нижневнутренняя поверхность верхнего края глазницы.
Канал скуло-иой ветви ли-і целого нерва	Скуловой нерв, отходящий от второй ветви у черепного нерва.	По глазнице к малярной поверхности скуловой кости.

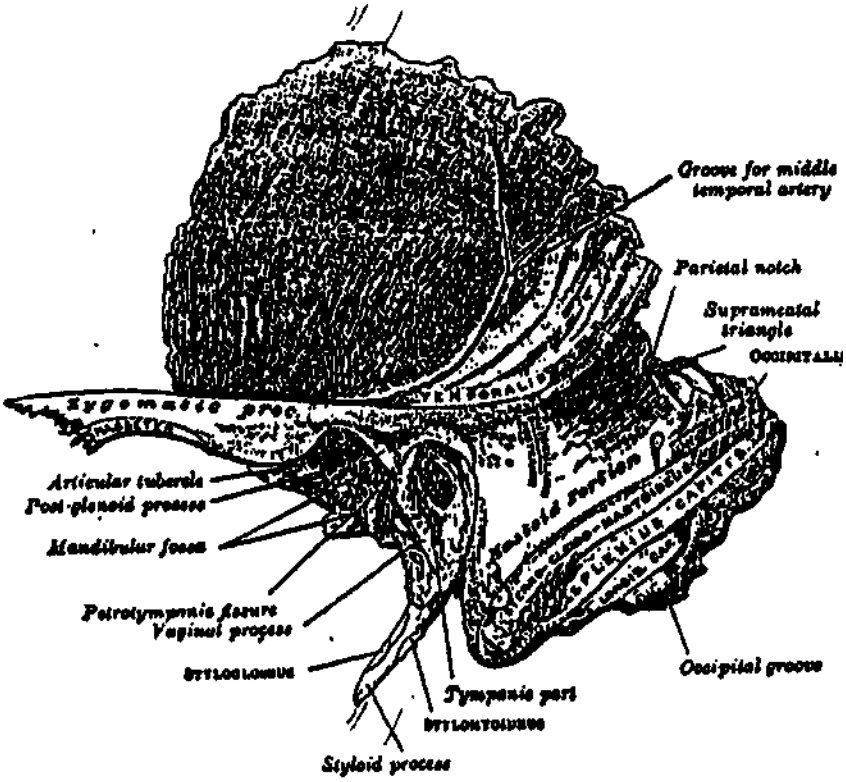

Рис. 152. Левая височная кость. Наружная поверхность.

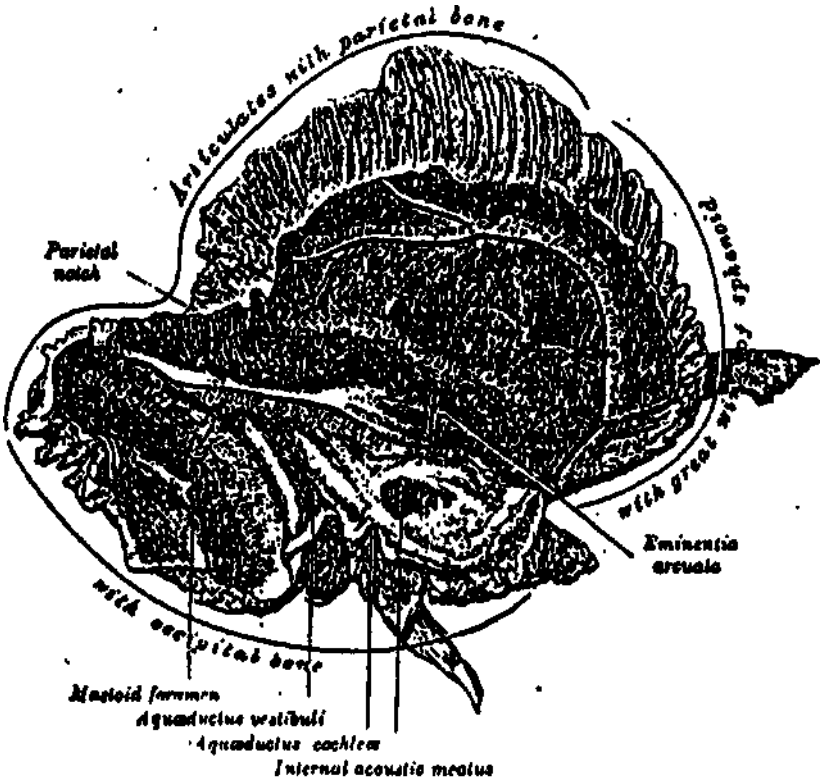

Рис. 153. Левая височная кость. Внутренняя поверхность.

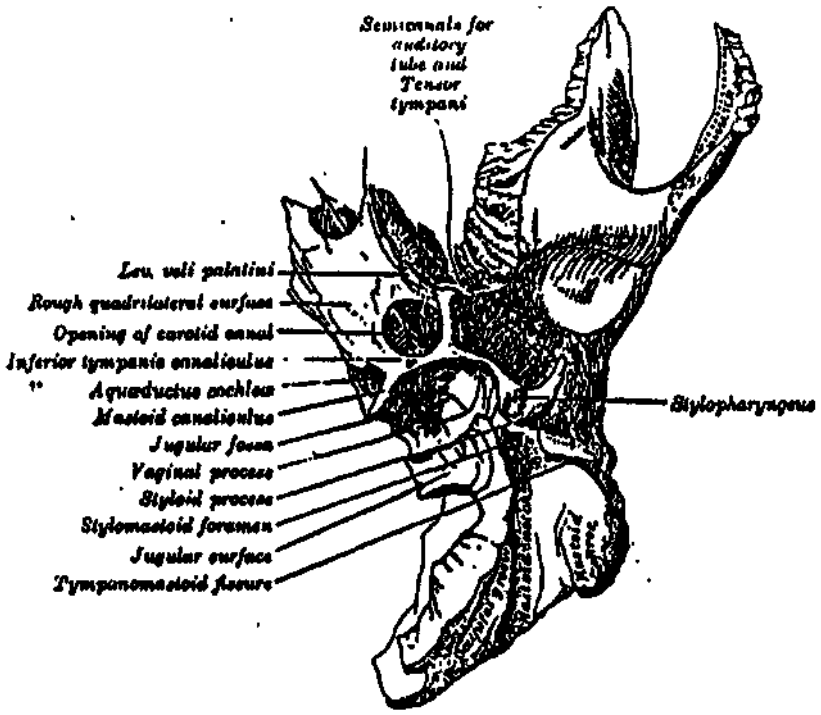

Рис.156. Левая височная кость. Нижняя поверхность.

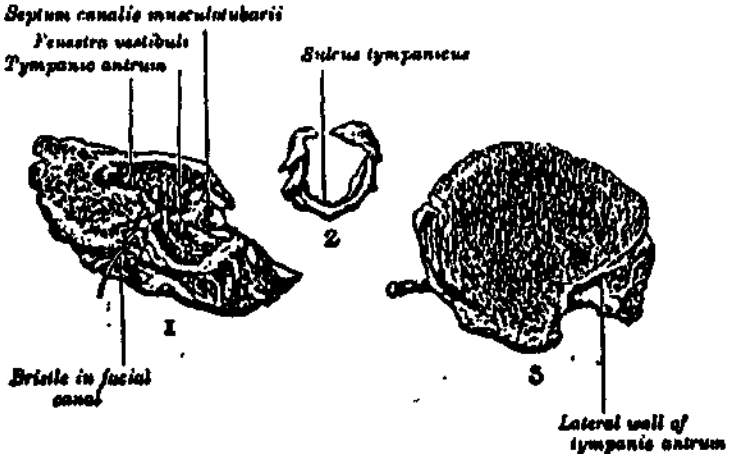

Рис.157. Три основные части височной кости при рождении.

1. Наружная поверхность петромастоидной части.
2. Наружная поверхность тимпанического кольца.
3. Внутренняя поверхность чешуи.

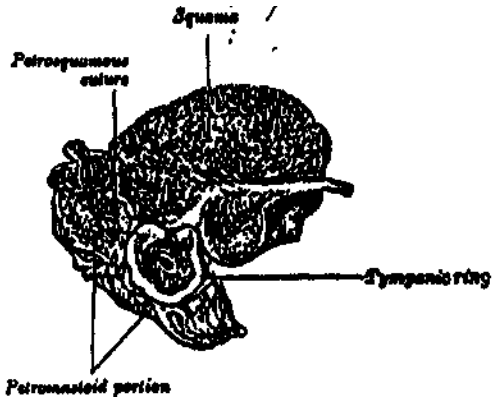

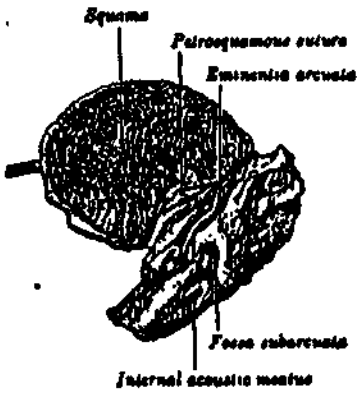

Рис.158. Височная кость при рождении Снаружи.

Рис.159. Височная кость при рождении. Изнутри.'

Поражение височной кости

1) Рассмотреть возможности применения техники V-образного разъединения к различным сочленениям: петробазилярному, петроюгулярному и др.

Контролируйте положение височной кости, положив V и IV пальцы на сосцевидный отросток, средний палец — в наружный слуховой ход, второй палец — под скуловой отросток, а большой палец — на его верхний край. Определите в каком направлении движение осуществляется с большей легкостью — в направлении наружной или внутренней ротации. Продолжайте его в этом направлении.

Положить руки на противолежащий теменной бугор, чтобы спинномозговая жидкость направлялась к каменистой части, а именно к петробазилярному и петроюгулярному сочленениям.

Продолжайте ток жидкости в этом направлении, пока височная кость вдруг не начнет слегка и без помех ротироваться кнаружи и кнутри. Ощущается также «размягчение» в области теменной кости.

2) Затылочно-сосцевидное сочленение (ЗСС).

Физиологические движения здесь можно сравнить с крышкой на консервной банке с фруктовым компотом (банка Мэйсона), Затылочная кость — это крышка, а сосцевидный отросток — банка. Затылочная сторона сочленения вогнутая, а сосцевидная — выпуклая.

Наиболее частой причиной двусторонней компрессии затылочно-сосцевидного сочленения являются подзатыльники, удары по затылочной чешуе. Это приводит к тому, что чешуя смещается кпереди, базилярная часть — книзу, а височные кости ротируются внутрь. Поэтому затылочная часть ЗСС смещается кпереди и кверху и заклинивает его сосцевидную часть, которая смещается кзади и кнутри.

Методом выбора обычно является прямое воздействие. Фиксируйте височную кость, как сказано выше (см. № 1) и обхватите затылок (целиком) ладонью другой кисти. Осторожно подводите височную кость к такой точке, за которой наружная ротация будет дальше невозможна. Перемещайте затылочную чешую кзади, поворачивайте ее до такого предела, когда дальнейшее сгибание будет невозможно. Направление спинномозговой жидкости — ото лба или снизу в сочетании с глубоким вдохом при управлении дыханием облегчает маневр.

Всегда проделывайте оба этих воздействия с двух сторон даже в тех случаях, где движения на одной стороне кажутся более ограниченными, чем на другой. Начинайте с той стороны, где ограничение менее.

3) Теменно-сосцевидное сочленение (маневр осуществляется с обеих сторон).

Тщательно изучите природу этого сочленения. Между узким протяжением внутренним раздвоением задней части чешуи и относительно широким горизонтальным наружным раздвоением сосцевидной части имеется вырезка, занимаемая нижним задним углом теменной кости, примерно, на 2 см кпереди от ламбдовидного шва. Это напоминает палочку, вставленную в углубление, т.е. это сочленение, позволяющее вращение. При ударе по теменной кости сверху это сочленение между теменной костью и сосцевидным отростком может оказаться зажатым, что нарушит вращение палочки в углублении.

Прямое воздействие является методом выбора. Удерживайте височную кость, положив большой палец на сосцевидный отросток (как это обычно делается при оценке наружной и внутренней ротации височной кости). Положите большой палец второй руки на задне-нижний угол теменной кости, а ладонь и остальные пальцы этой кисти должны лежать на выступах теменной кости. Кончики пальцев на противоположной теменной кости действуют как точка приложения силы, а большим пальцем давят на нижний угол теменной кости в области пораженного сочленения в направлении кнутри, чтобы расцепить вырезку и позволить теменной кости вернуться в физиологическое для нее положение наружной на противоположной теменной кости, к этому сочленению направляют спинномозговую жидкость.

Если это показано, подобную технику можно осуществить по всему каменисто-чешуйчатому шву, но центром ограничения подвижности чаще всего бывает именно эта вырезка.

4) Воздействие на клиновидно-чешуйчатое сочленение с помощью внешнего
подхода (воздействие осуществляется с обеих сторон).

Изучите протяженное узкое внутреннее раздвоение на чешуйчатойчасти височной кости в вертикальном положении и протяженное узкое дополнительное наружное раздвоение на большом крыле клиновидной кости. На границе вертикальной и горизонтальной частей эти раздвоения переходят в более широкие сочленяющиеся поверхности с небольшим наружным раздвоением на височной и внутренним — на клиновидной кости.

Точка вращения, где происходит этот переход, может оказаться зажатой в результате удара по щеке или по сосцевидному отростку на этой стороне. Это повреждение может произойти и от удара по голове сбоку. Прямая декомпрессия осуществляется при фиксации височной кости, как было сказано под № 1 (Техника V-образного разъединения). Два — три пальца второй кисти кладут на височную мышцу в височной ямке за наружным краем глазницы. Таким образом достигают контакта с наружной поверхностью. Ладонь кладут на лоб. Слегка надавливают на большое крыло кнутри, чтобы расцепить его и

чешую. В то же время стараются способствовать наружной ротации височной кости. Если это возможно, подключают дыхание (на вдохе).

<u>Лечение внутренних поражений</u> Височная кость.

Височная кость ребенка состоит из трех частей, пока барабанная часть не сольется с каменистой.

Пороки развития могут иметь место в области межкостных швов:

а) между каменистой и барабанной частью,

б) между каменистой и чешуйчатой частью,

в) между барабанной и чешуйчатой частью.

aj Контролируйте положение каменистой части, обхватив затылок ладонью левой руки (как при воздействии на правую височную кость). Контролируйте положение барабанной части, положив мизинец правой кисти в наружный слуховой ход. Проверьте внутреннюю и наружную ротацию каждой части отдельно. Затем одновременно доведите обе эти части до той точки, за которой их движение ограничено. Фиксируйте это положение. Дождитесь внезапного прекращения сопротивления и восстановления свободных движений.

б) Контролируйте каменистую часть, как сказано выше. Контролируйте чешуй чатую часть кончиками двух пальцев и наружную ротацию каждой части отдельно. Затем одновременно доведите их до точки, за которой движение
ограничено. Фиксируйте это положение. Дождитесь внезапного прекращения сопротивления и восстановления свободных движений.

в) При воздействии на правую височную кость контролируйте барабанную часть мизинцем правой кисти. Контролируйте чешуйчатую часть кончиками двух-трех пальцев левой кисти. Проверьте наружную и внутреннюю ротацию каждой части отдельно. Затем одновременно доведите обе кости до положения, далее
которого их движение ограничено. Фиксируйте это положение. Дождитесь внезапного прекращения сопротивления и восстановления свободных движений.
/

Воздействие должно осуществлятся с обеих сторон.

Техника для устранения дисфункции височно-нижнечелюстного сустава

а) Направление спинномозговой жидкости к стило- и клино-мандибулярным
связкам с использованием техники V-образного разъединения.
б) Двустороннее высвобождение при выдвигании нижней челюсти вперед.
в) Внутриротовые техники.

1. Поставьте согнутый большой палец на окклюзионную поверхность последнего
нижнего моляра противоположной стороны рта.
Осторожно снаружи зажмите большие крылья. Обратите внимание на движение большого крыла, надавливая на нижнюю челюсть в каудальнем направлении. При сниженной эластичности клино-мандипулярной связки большое крыло на этой стороне будет двигаться кверху. Если это имеет место, осторожно пытайтесь сгибать клиновидную кость, надавливая на нижнюю челюсть книзу, пока ткани не прекратят сопротивляться, позволив нижней челюсти свободно двигаться.

2. Положив большой палец на последний моляр, как сказано выше, зацепите
остальными пальцами за угол нижней челюсти. Захватите другой рукой
височную кость (V и IV пальцы на сосцевидном отростке, III — в наружном слуховом ходе, II и I — на скуловой дуге). Осторожно осуществляйте тягу
обеими руками по направлению стило-мандибулярной связки, т.е. в косом
направлении книзу, кнаружи, кпереди. Фиксируйте достигнутое положение, пока не почувствуете появления свободных движений.

3. Поставив кисти в то же положение, попытайтесь осуществить декомпрессию
височно-нижнечелюстного сустава. Если свободные движения отсутствуют,
осторожно вдавливайте головку нижней челюсти в суставную ямку до тех пор,
пока не произойдет спонтанная декомпрессия.

4. Воздействие с помощью ассистента.
Один врач садится у головного конца стола, подкладывает ладони под затылок больного контролирует височные кости сосцевидные отростки. Второй ставит согнутые большие пальцы на окклюзионную поверхность моляров с обеих сторонки зацепляется другими пальцами за углы нижней челюсти.

Оказывая осторожное надавливание на нижнюю челюсть книзу, найдите точку сбалансированного натяжения мембраны. Проследите за «раскачиванием», пока не появится легкое физиологическое движение.

Исключительное А - Медленное

Информация на входе

ТАБ Л И ЦА РАЗ В ИХИЯ;

^сриканска^Л^фдемия^рдзвхгги^^чслов ска

Движение на выходе

Среднее S -

возраст	Зрительная	Слуховая	Осязательная	Подвижность-	Владение	Манипуляции
• Е 36 А 72 S 96	Способность читать иатериаЛ класса; атералмзация рения	'азвитис способностей понимать разговор и абстахтные концепции; атерализаикя	Осязательная идси-ификация монет; атерализация ося-ания	взвитые способности; латерализация подвижности	спользование ело-ар 1 класса с построением предложений	Способность к письму на уровне I класса
Б 22 -ч А 48 S 67	Способность изуально различать индолы %	1ачало понимания разговора м абстрактных концепций *	Осязательная диф-жрекциация мелких предметов	Ходьба и* бег с перекрестным передвижением рук 1 НОГ	— 8 слов в предложении с хорошей артикуляцией	Эффективное выполнение бимануальных заданий
^ Е 13 А 24 / .. S 45	Способность различать разные схожие картинки	Способность понимать 75 слов	Осязательная диф-еренциация предметов среднего размера	Ходьба с поддержкой за тал ню	15 ело» в разговоре и несколько фраз из двух слов	Билатеральное одновременное, соединение указательного и большого пальца обеими руками
Е 8 . - А *П* S 26	Способность фокусировки; восприятие объема	Последовательная способность понимания 2-х слов	Способность осязательно . различать третье-измерение Г	Ходьба без поддержки на 10 шагов	Спонтанное использование двух слов - ²	Нормальное соединение указательного к большого пальца каждой рукой
- ' В 4 ; ^ * А 8 S'13	Движение глаз по вертикали, детальное восприятие	Способность реагировать на изменение тона	Восприятие и реагирование на гностическую чувствительность	Способность ползать на коленях с перекрестным передвижением рук и ног	Способность цел с-направленно издавать звуки хорошей тональности	Волевой' цепкий захват предмета

E 1 " A 2.5 S4.5	Движение глаз по горизонтали; восприятие очертаний	Способность последовательно реагировать на незнакомые звуки і	Нормальная реакция на боль	Способность ползать начвоте с перекрестном передвижением рук и ног	Плач в ответ на угрожающие звуки или события	Способность отпускать схваченный предмет
При рождении	Реакция на свет	Рефлекторным ответ на внезапный	Рефлекс Бабмнского	Хаотичные движения рук и ног	Крик новорожденного	Рефлекторная способность хватать предметы

NEUROLOGICAL ORGANIZATION

Неврологическая организация

EXCELLENT
NEUROLOGICAL ENVIRONMENT

POOR
NEUROLOGICAL ENVIRONMENT

PATHOLOGY

COMPLETE NEUROLOGICAL
ORGANIZATION

POOR
NEOR ORGANIZATION

Плохая неврологическая организация
нированные движения

NEUROLOGICAL DISORGANIZATION
NO NEURCLOGCAL ORGANIZATION

Нет неврологической организации

IDEAL

SUPERIOR BOTH PHYSICALLY AND INTELLECTUALLY

ABOVE AVERAGED WITH READING PROBLEM

AVERAGE

DELACATO'S SjiNORO.ME— UNABLE TO READ

STRAUSS*

SYNOROME-r— HYPERACTIVE AND INCOORDINATE

BRAIN INJUREOt^WALKS- AND 'TALKS BUT - POORLY

MODERATELY BRAIN INJURED— ABLE TO MOVE AND MAKE SOUNDS

SEVERELY BRAIN INJURED-^— UNABLE TO WOVE .OR MAKE SOMSDS

BEATH

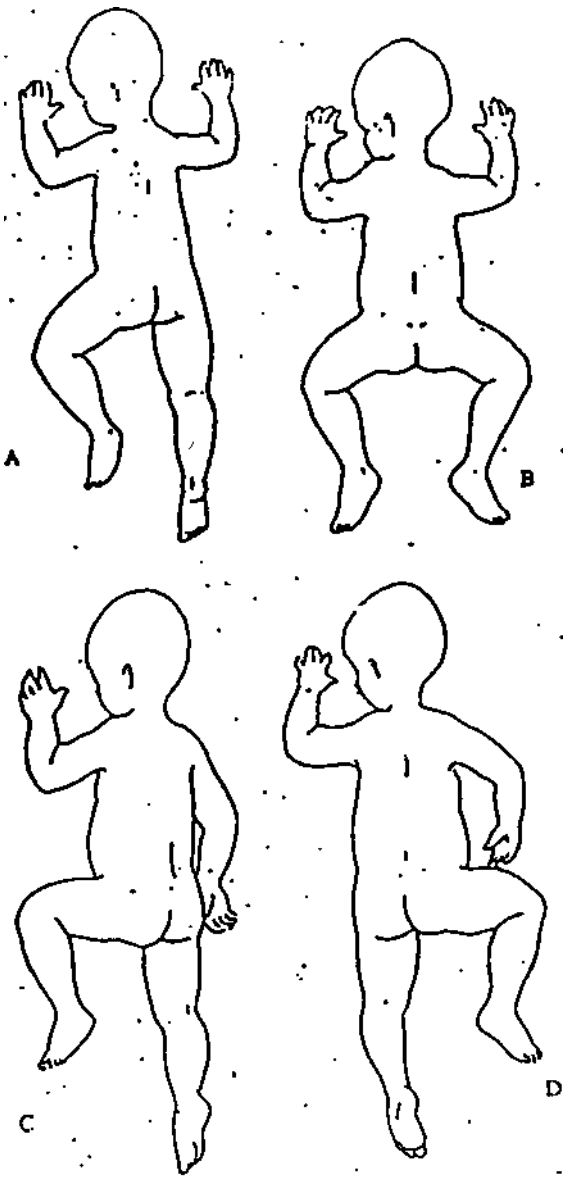

Рис. 11. Подвижность. Стадия 3 Уровень II
Ползание на животе. (А) Произвольное

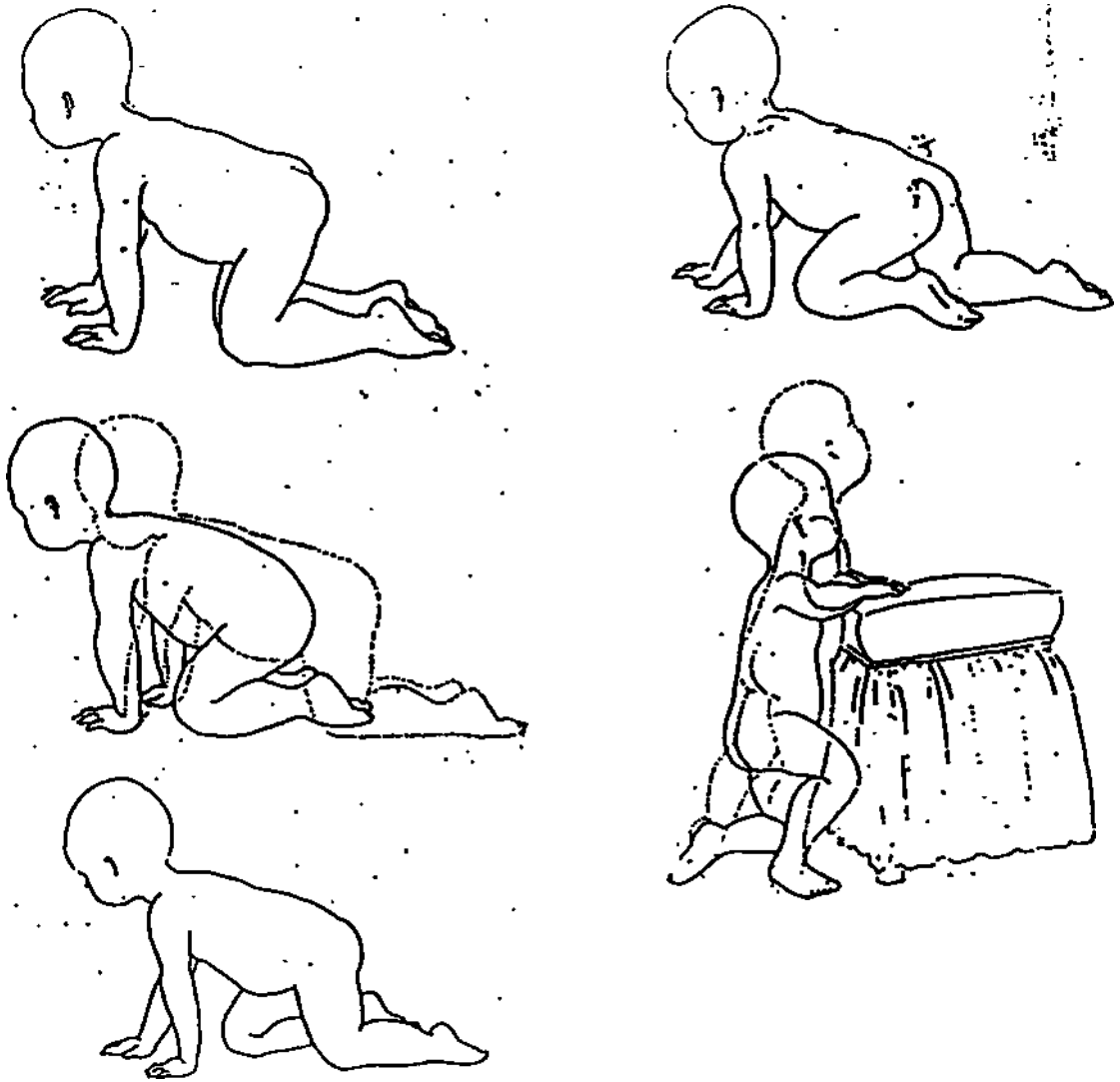

DEVELOPMENTAL INTERACTION OF THE SENSES
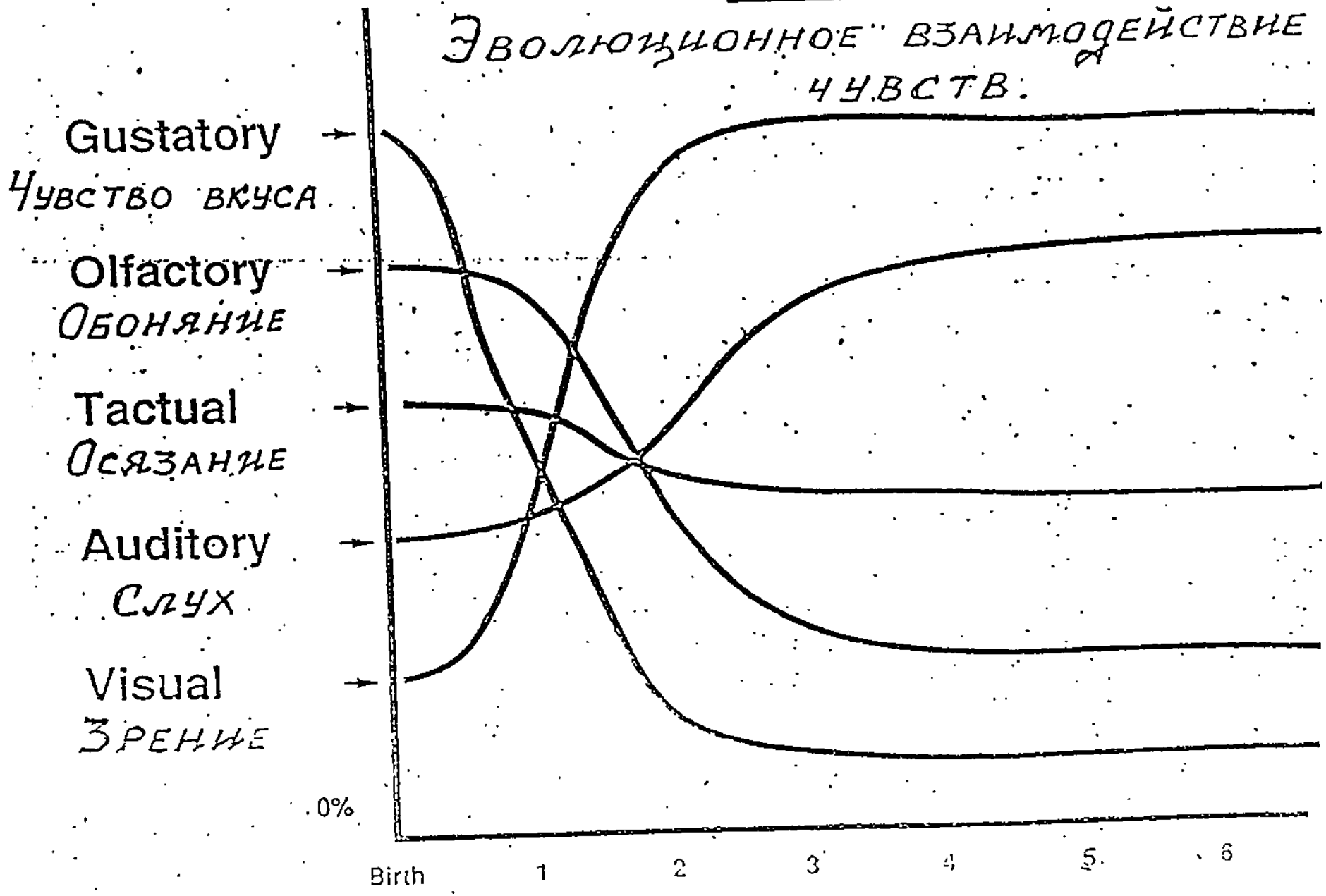
Эволюционное взаимодействие чувств: